818

FACULTE DE MEDECINE DE PARIS

Année 1962 N°.....

T H E S E

pour le

DOCTORAT en MEDECINE

(Diplôme d'Etat)

PAR

CHATELLIER Philippe A.J.M.

Externe des Hôpitaux de PARIS

né le 23 Septembre 1934 à PARIS

Présentée et soutenue publiquement le ..... 19.....

LA DISJONCTION de la SUTURE MEDIO PALATINE et son INTERET en CLINIQUE INFANTILE

Président M. FEVRE, Professeur de clinique chirurgicale infantile.

FACULTE DE MEDECINE DE PARIS

Année 19..... N°.....

T H E S E

pour le

D O C T O R A T en M E D E C I N E

(Diplôme d'Etat)

PAR

C H A T E L L I E R Philippe A.J.M.

Externe des Hôpitaux de PARIS

né le 23 Septembre 1934 à PARIS

Présentée et soutenue publiquement le ..... 19.....

LA DISJONCTION de la SUTURE MEDIO PALATINE et son INTERET en CLINIQUE INFANTILE

Président M. FEVRE, Professeur de clinique chirurgicale infantile.

R. UNIV.
BIBLIOTHEEK
LEIDEN

: 1.2.1962:

PROFESSEURS HONORAIRES :

MM. ALAJOUANINE (T), AUBIN (A), BENARD (H.), BULLIARD (H.), CADENAT (F.), CHABROL (E.), CHAMFY (C.), DEBRE (R.), FEY (B.), GASTINEL (P.), HALPHEN (E.), HAZARD (R.), HEUYER (G.), LANTUEJOUL (P.), LAROCHE (G.), LEVY - SOLAL (E.), LIAN (C.), MATHIEU (P.), MOCQUOT (P.), MONDOR (H.), MONOD (R.), MOREAU (R.), MOULONGUET (P.), OLIVIER (E.), PASTEUR - VALLERY - RADOT, PETIT - DUTAILLIS (D.), QUENU (J.), RICHET (C.), SENECJE (J.), STROHL (A.), TANON (L.).

DOYEN..... Léon BINET.
Membre de l'Institut

1er ASSESSEUR.....) Jean VERNE
2° ASSESSEUR.....) Gaston CORDIER.

1. - PROFESSEURS

1°- CHAIRES DE SCIENCES FONDAMENTALES

a) Professeurs titulaires :

	MM
Anatomie.....	DELMAS (A.)
Anatomie pathologique.....	DELARUE (J.)
Anesthésiologie.....	BAUMANN (J.)
Biochimie médicale.....	JAYLE (M.F.) SCHAPIRA (G.)
Biologie appliquée à l'Education physique et aux Sports	CHAILLEY-BERT (P.)
Biologie médicale.....	FAUVERT (R.)
Cancérologie médicale et sociale.....	BERNARD (J.)
Embryologie.....	GIROUD (A.)
Histoire de la Médecine et de la Chirurgie(Lariboisière)	N...
Histologie.....	VERNE (J.)
Hygiène et médecine préventive.....	JOANNON (P.)
Médecine du travail.....	DESOILLE (H.)
Médecine légale.....	PIEDELIEVRE (R.)
Microbiologie (bactériologie et virologie).....	FASQUELLE (R.)
Parasitologie.....	GALLIARD (H.)
Pathologie chirurgicale.....	HUGUIER (J.)
Pathologie exotique.....	LAVIER (G.)
Pathologie expérimentale et comparée.....	MERKLEN (F.P.)
Pathologie médicale.....	MILLIEZ (P.)
Pathologie respiratoire.....	TURIAF (J.)
Pathologie et thérapeutique générales.....	BOUDIN (G.)
Pharmacologie.....	CHEYMOL (J.)
Physiologie.....	(BINET (L.) (BARGETON (D.)
Physiologie et pathologie obstétricale.....	LEPAGE (F.)
Physique médicale.....	(DOGNON (A.) (DJOURNO (A.)

.../...

Radiologie médicale..... DESGREZ (H.)
Technique chirurgicale et chirurgie expérimentale..... N...
Thérapeutique..... CONTE (M.)

b.) Professeurs à titre personnel :

Biochimie médicale..... (DESGREZ (P.)
(POLONOVSKI (J.)
Biologie médicale..... BOURLIERE (F.)
Embryologie..... TUCHMANN (H.)
Hygiène et médecine préventive..... DEPARIS (M.)
Parasitologie..... BRUMPT (L.C.)
Pathologie chirurgicale..... LAURENCE (G.)
Pharmacologie..... LEVY (Melle.J.)
Physiologie..... PARROT (J.)
Physique médicale..... KELLERSHOHN (L.)

2° CHAIRES DE SCIENCES CLINIQUES

a) Professeurs titulaires :

MM

Clinique carcinologique chirurgicale (Necker)..... REDON (H.)
Clinique cardiologique (Broussais)..... MOUQUIN (M.)

Cliniques chirurgicales.-
(Beaujon..... LORTAT-JACOB (JL)
(Cochin..... LEGER (L.)
(Hotel-Dieu..... PATEL (J.)
(Pitié..... CORDIER (G.)
(Saint Antoine..... GOSSET (J.)
(Salpétrière..... SICART (A.)
(Tenon..... OLIVIER (Cl.)

Clinique de chirurgie infantile et orthopédique(Enfants malades) FEVRE (M.)
Clinique chirurgicale orthopédique et réparatrice (Cochin) MERLE d'AUBIGNE (R.)
Clinique de chirurgie cardio-vasculaire (Broussais) ..... GAUDART d'ALLAINES(F.de
Clinique de chirurgie pleuro-pulmonaire (Laennec)..... MATHEY (J.)
Clinique endocrinologique (Pitié) ..... DECOURT (J.)
Clinique de Génétique médicale (Enfants malades)..... LAMY (M.)
Clinique gynécologique (Broca) ..... FUNCK BRENTAND(P.)
Clinique des maladies cutanées et syphilitiques(Saint-Louis) DEGOS (R.)
Clinique des maladies des enfants (Enfants malades) .... CATHALA (J.)
Clinique des maladies infectieuses(Claude Bernard) ..... MOLLARET (P.)
Clinique des maladies mentales et de l'encéphale (Saint Anne) DELAY (J.)
Clinique des maladies métaboliques (Necker) ..... HAMBURGER(J.)
Clinique des maladies du sang (Broussais) ..... MARCHAL (G.)
Clinique des maladies du systéme nerveux (Salpétrière) .. CASTAIGNE (P.)

Cliniques médicales
(Boucicaut..... LENEGRE (J.)
(Broussais..... SOULIE (P.)
(Cochin..... JUSTIN-BESANCON (L.)
(Cochin..... BROUET (G.)
(Hotel Dieu..... BARIETY (M.)
(Lariboisière..... SEZE (S.de)
Pitié..... DREYFUS (G.)
(Saint Antoine.... KOURILSKY (R.)

/

Clinique médicale d'hydrologie thérapeutique et climatologie(Bichat)	DEBRAY(C.)
Clinique médicale propédeutique (Broussais)	GENNES(L.de)
Clinique médico-sociale du diabète sucré et des maladies de la nutrition (Hotel Dieu)	DEROT(M.)
Clinique de neuro-chirurgie (Pitié)	DAVID(M.)
Clinique neurologique (Salpétrière)	GARCIN(R.)
Cliniques obstétricales (Baudelocque	LACOMME(M.)
(Foch (Suresnes)	MERGER(R.)
Clinique obstétricale et gynécologique(Port Royal)	VARANGOT(J.)
Clinique Ophtamologique (Hotel Dieu)	RENARD (G.)
Clinique oto-rhino-laryngologique (Lariboisière)	AUBRY (M.)
Clinique de Pédiatrie sociale(Enfants malades)	MARIE (J.)
Clinique de pédiatrie et de puériculture(Saint Vincent de Paul)	LELONG(M.)
Clinique de pneumo-phtisiologie (Laennec)	BERNARD(E.)
Clinique de neuro-psychiatrie infantile (Salpétrière)	MICHAUX(L.)
Clinique de rhumatologie médicale et sociale (Cochin)	GOSTE(F.)
Clinique stomatologique(Pitié)	DECHAUME(M.)
Clinique thérapeutique chirurgicale (Vaugirard)	ROUX (M.)
Clinique thérapeutique médicale (Saint Antoine)	LEMAIRE(A.)
Clinique toxicologique	GAULTIER(M.)
Clinique traumatologique	PADOVANI(P.)
Séméiologie médicale	DOMART(A.)
séméiologie et clinique chirurgicales	POILLEUX(F.)
Clinique urologique (Necker)	COUVELAIRE(R.)
Hygiène et clinique de la première enfance (Trousseau)	TURPIN(R.)

b) Professeurs à titre personnel :

Médecine	BOUR (H.) LHERMITE(F.) PEQUIGNOT(H.)

11.- PROFESSEURS SANS CHAIRE, PROFESSEURS AGREGES ET MAITRES DE CONFERENCES - AGREGES

	MM
Anatomie	CABROL(C.) COUINAUD(C.) GILLOT(C.) OLIVIER(G.)
Anatomie pathologique	GAUTHIER-VILLARS (Melle.P.)pr.s.ch. ABELANET(R.) BUSSER(F.) CHOMETTE(G.) GOUYGOU(Ch)m.conf. NEZELOFF(Ch.) ORGEL(L.) PAILLAS(J.)
Anesthésiologie	KERN(E.) VOURC'H (G.)
Bactériologie	BARBIER(P.) CHRISTOL(D.) LE MINOR(L.) TOURNIER(P.)
Orthopédie	JUDET(R.) MEARY(R.) POSTEL(M.) RAMADIER(J.)
Oto-Thino-Laryngologie	DEBAIN(J.) PIALLOUX (P.)
Parasitologie	GOLVAN(Y.) LAPIERRE (J.) BARCAT(J.)
Pathologie chirurgicale	BINET (J.P.) CAUCHOIX(J.) GERBONNET(G.) CHATELIN(C.L.) DUBOST(Ch.) FAUREL(J.) FLABEAU(F.) GARBAY(M.) GARNIER(H.) Cl. de GAUDART d'ALLAINES

	MM
Obstétrique	(ROBEY(M.)
	(SENEZE(J.)
	(SUREAU(C.)
	(THOYER ROZAT(J.)
Ophtalmologie	(BREGEAT(P.)
	(DUBOIS(A.)
	(SARAUX(H.)
Pharmacologie	(BOISSIER(J.)
	(LECHAT(P.)
Physiologie	(BARRES(G.)
	(DEJOURS(P.)
	(DURAND(J.)
	(GIRARD(m.conf.)
	(HUGELIN(A.)
	(SCHERRER(J.)
Physique médicale	(CHANTEUR(J.)
	(GOUGEROT(L.)m.conf pr.s.ch.
	(GREMY(F.)m.conf.
	(MILHAUD(G.)
	(PELLERIN(P.)
	(ROUCAYROL(J;Cl.)
	(TUBIANA(M.)m.conf.
Pneumo phtisiologie	(KREIS(B.)
	(MEYER(A.)
	(RENAULT(P.)

	MM
Pédiatrie-Puériculture	(JOSEPH(R.)
	(LAFOURCADE(J.)
	(LEPERCQ(G.)
	(MANDE(R.)
	(MOZZICONAZZI(P.)
	(OLONOVSKI(C.)
	(ROSSIER(A.)
	(VIALATTE(J.)
Psychiatrie	(PICHOT(P.)
	(DENIKER(P.)
Psychiatrie infantile	(DUCHE(D.)
	(FLAVIGNY(H.)
	(LAPRESLE(J.)
Rhumatologie	(DELBARRE(F.)
Stomatologie	(CERNEA(P.)
	(CHAPUT(Mme.A) m.c.agr.
	(GRELLET(M.)
Thérapeutique	CHASSAGNE(P.)
	(LAMOTTE(M.)
	(MARCHE(J.)
Urologie	(AUVERT(J.)
	(MOULONGUET(A.)
	(QUENU(L.)

111.- PROFESSEURS SANS CHAIRE ET AGREGES CHARGES DE COURS DE CLINIQUE ANNEXE à titre permanent

	MM
Anatomie.....	DEBEYRE(J.)
Clinique chirurgicale	(ABOULKER(P.)
	(ANFLIME(A.)pr.s;ch.
	(VERNE(J.M.)
Clinique médicale	(PERRAULT(M.)
	(RAMBERT(P.)
	(THIEFFRY(S.)
Clinique obstétricale	(GRASSET(J.)
	(MAYER(M.)

	MM
Clinique ophtalmologique	(DESVIGNES(P.)
	(OFFRET (G.)
Clinique oto-rhino-laryngologique	(MADURO(R.)
Clinique pédiatrique et puériculture	(LAPLANE(R.)
Clinique psychiatrique	(BARUK(H.)
Clinique urologique	(KUSS(R.)

1V.- PROFESSEURS DETACHES DANS LES UNIVERSIEES ETRANGERES

Bactériologie.....HAUDUROY(P.)Pr.s.ch.

Pathologie chirurgicale.....RUDLER(J.)Pr.s;ch.

Biochimie médicale	(BAULIEU Et. m. conf.
	(BOURILLON(R.)
	(CARTIER(P.)
	(DREYFUS(J;Cl.)
	(GONNARD(P.)
	(KRUH(J.)
	(JEROME(H.)
Biologie appliquée à l'Education Physique eu aux Sports..	PLAS (F.)
Carcinologie	(BOIRON(M.)
	(DENOIX(P.)
	(MATHE(G.)
	(SELIGMANN(M.)
Dermato-Syphiligraphie	(CIVATTE(J.)
	(DUPERRAT(B.)
Electro-radiologie	(LEDOUX LEBARD(G.)
Hématologie	(BESSIS(M.)
	(BILSKI PASQUIER(G.)
	(DAUSSET(J.)
	(DUHAMEL(G.)
Histologie	(COUJARD(R.)pr.s.ch.
	(MAROIS(M.)
	(RACADOT(J.)
Hydrologie	(BESANCON(F.)
	(CORNET(A.)
Hygiène	(BOYER(J.)pr.s.ch.
	(BLANCHER(G.)
	(CORRE HURST(Mme.L.)
	(SAPIN JALOUSTRE(H.)
Maladies infectieuses	(BASTIN(R.)
	(DUPONT(V.)
Médecine légale	(DEROBERT(L.)pr.s.ch.
	(FOURNIER(E.)
	(GUENIOT(M.)
	(HADENGUE(A.)
Médecine du travail	(ALBAHARY(C.)
Neuro-chirurgie	(PERTUISET(B.)
Obstétrique	(GRANJON(A.)
	(HERVET(E.)
	(LE LORIER(G.)
	(LEVY(J.)
	(MORIN (P.)
	(MUSSET(R.)

Pathologie chirurgicale	(GERMAIN(A.)
	(LATASTE(J.)
	(LEVEQUE(B.)
	(LOYGUE(J.)
	(MERCADIER(M.)
	(NATALI(J.)
	(PELLERIN(D.)
	(PERROTIN(J.)
	(ROBERT(H.)
	(THOMERET(G.)
Pathologie exotique....	(SCHNEIDER(J.)
Pathologie expérimentale	(BENHAMOU(J.P.)
	(BERTHAUX(P.)
	(BOIVIN(P.)
	(CROSNIER(J.)
	(HARTMANN(L.)
	(LOEPER(J.)
	(MAURICE(J.)
	(MIKOL(Cl.)
	(RICHET(G.)
Pathologie médicale	(AUSSANNAIRE(M.)
	(BOUVIER(J.)
	(BOUVRAIN(Y.)
	(BRICAIRE(H.)
	(BRISSAUD(H.)
	(BROCARD(H.)
	BUGE(A.)
	(CATINAT(J.)
	(CHRETIEN(J.)
	(COBLENTZ(B.)
	(CONTAMIN(F.)
	(COURY(C.)
	(ETIENNE(J.P.)
	(FREZAL(J.)
	(FRITEL(D.)
	(HENNEQUET(A.)
	(HIMBERT(J.)
	(HOUSSET(E.)
	(LAROCHE(Cl.)
	(LESOBRE(R.)
	(MACREZ(C.)
	(MOREAU(L.)
	(NICK(J.)
	(ROYER(P.)
	(TOURNEUR(R.)
	(WOLFROMM(R.)

.../...

V.-CHARGES DE COURS D'HYGIENE SCOLAIRE ET UNIVERSITAIRE (BOLTANSKI(E.)
(LAUNAY(C.)

Secrétaire général de Faculté..... M. LENA (J.)

Secrétaire principal..... Melle. CHAINTREUIL (G.)

Conservateur en Chef de la Bibliothèque
Conservateur du Musée d'Histoire de la
Médecine.....Mr. le Dr. HAHN(A.)

Conservateur.....Melle.DUMAITRE(P.)

Bibliothécaires..... Mmes.CONTET(J.) FORGET(F.)
Melles LAURENT(H.)LE NOIR (G.)
QUIEVREUX (E.)

Par délibération en date du 9 décembre 1798,l'Ecole a arreté que les opinions émises dans les dissertations qui lui seront présentées, doivent etre considérées comme propres à leurs auteurs et qu'elle n'entend leur donner aucune approbation ni improbation.

A MON PERE, A MA MERE

avec toute ma reconnaissance,
mon affection et mon estime.

A MON FRERE, A MES SOEURS

A MES AMIS

A MONSIEUR LE PROFESSEUR FEVRE
PROFESSEUR DE CLINIQUE CHIRURGICALE INFANTILE
MEMBRE DE L'ACADEMIE NATIONALE DE CHIRURGIE
COMMANDEUR DE LA LEGION D'HONNEUR

qui nous a fait le très grand honneur
de présider cette thèse.
Avec nos sentiments respectueux et très
reconnaissants.

A MES MAITRES DANS LES HOPITAUX ET A LA FACULTE

A MONSIEUR LE DOCTEUR CHATEAU
CHEF DU SERVICE D'ORTHOPEDIE DENTO - FACIALE
DE L'INSTITUT GEORGE EASTMAN

avec mes remerciements et ma reconnaissance pour toute l'aide et tous les documents qu'il m'a donnés ainsi que mon Père, pour l'élaboration de cette thèse.

LA DISJONCTION DE LA SUTURE MEDIO - PALATINE ET SON INTERET EN CLINIQUE INFANTILE

-=-=-=-=-=-=-=-=-=-

Certaines déformations localisées fréquentes, maxillaires par exemple, peuvent retentir sur l'état général et être corrigée avec leurs conséquences par une thérapeutique appropriée et souvent localisée.

Il est regrettable que de tels faits soient parfois plus ou moins discutés ou même ignorés. Nous désirons ici attirer l'attention des omnipraticiens et de tous ceux qu'intéressent la clinique infantile, sur une de ces déformations, l'endognathie supérieure (étroitesse des maxillaires supérieurs) et sur une intervention relativement simple d'orthopédie dento-faciale chargée de la combattre et qui consiste à séparer l'un de l'autre les maxillaires supérieurs grâce à l'écartellement de la suture médio-palatine. Ce diastasis présente un triple intérêt.

a) - à l'étage buccal, il corrige l'endognathie en réalisant un élargissement de l'arcade supérieure. Il donne un espace suffisant pour placer les dents jusque là trop serrées et en mauvaise position et il régularise ou permet de régulariser l'articulé des deux arcades dentaires.

b) - à l'étage nasal, il provoque une amélioration de la respiration nasale et même de l'esthétique faciale.

c) - au point de vue général enfin, il provoque dans certains cas une nette transformation favorable à tous les points de vue.

- P L A N -

1°) - Définition,

2°) - Rappel historique,

3°) - Etude anatomique,

4°) - Age,

5°) - Matériel,

6°) - Technique (1.- Disjonction rapide,
(2.- Disjonction ultra rapide,
(3.- Disjonction lente.

7°) - Conséquences (1.- buccales,
(2.- respiratoires,
(3.- générales.

8°) - Indications (Orthodontiques,
(respiratoires et générales.

9°) - Observations (disjonctions rapides,
(disjonctions ultra rapides,
(disjonctions lentes.

Conclusions

Bibliographie

TITRE I.-

- D E F I N I T I O N -

La disjonction orthopédique des maxillaires supérieurs consiste à rompre la suture médio-palatine ~~et~~ en provoquant l'écartellement des deux maxillaires par des moyens mécaniques.

Cette séparation peut être lente, rapide ou ultra rapide. Il faut plusieurs mois de traitement dans le premier cas, plusieurs jours dans le second et un peu plus d'une heure dans le troisième.

TITR

- RAPPEL HISTORIQUE -

Dès le 19ème siécle, des tentatives furent faites par plusieurs auteurs, dont FAUCHARD, BOURDET, DELABARRE, LEFOULON. L'orthodontie était à cette époque une chose purement française. Il semble que c'est LEFOULON en 1839 qui le premier obtient véritablement l'expansion maxillaire transversale à l'aide d'un arc lingual contourné au collet des dents. Puis DESIRABORDE, MAGNARD et les anglo - saxons étudièrent cette question.

En 188I un grand auteur Français GAILLARD fait progresser ces nouvelles techniques, suivi par JACKSON, ANGLE et CASE en particulier, puis nous arrivons à deux auteurs français, auxquels l'on ne rend pas assez hommage, aux Docteurs ROBIN et J.M. CHATEAU qui tous les deux firent énormément progresser l'orthodontie et s'occupèrent activement et avec succès des disjonctions.

La première disjonction rapide a été obtenue en 1893, mais de manière involontaire : ANGELL, désirait faire une expansion un peu rapide de l'arcade maxillaire supérieure, activait trop vite le vérin et constatait au bout de quelques jours l'apparition d'un diastème médian. D'autre part, les deux hémi-arcades devenaient légèrement mobiles, l'une par rapport à l'autre. Il n'en fallait pas plus pour faire le diagnostic de disjonction inter-maxillaire, mais cette constatation représentait un incident de traitement plutôt qu'un but délibérément poursuivi.

Toutefois cette observation à fait méditer quelques chercheurs et c'est ainsi qu'en 1924, CARREA, de BUENOS AIRES, préconisait le premier la disjonction rapide de la suture médio-palatine. Il en fit un certain nombre et cependant la méthode n'a pris aucune extension en Argentine..... jusqu'au jour récent où elle est revenue d'Europe.

Presque simultanément, en 1925 HUET mettait au point une méthode semblable, bientôt suivi de ROY en France, et MESNARD publiait sa thése (1928) sur la disjonction rapide.

Toutefois ce genre d'intervention, plus impressionnante a priori que les techniques de l'orthodontie classique ne séduisit qu'un nombre infime de praticiens, pour les pays les plus importants, jusqu'à 1950.

C'est DERICHSWEILER, de Munich, qui dernièrement s'enthousiasme le plus, fait des travaux, des quantités de disjonctions (plus d'une centaine) des publications, et remet le plus en honneur la méthode. A tel point que dans bien des pays,on semble croire qu'il en est l'inventeur. Son livre en particulier est le recueil le plus complet sur la question.

Michel CHATEAU, après avoir fait une trentaine de disjonctions à PARIS, ramène le procédé en Argentine, où il l'applique en démonstration sur six patients de 10 à 14 ans choisis par le Professeur d'O.R.L. pour respiration buccale sans explication endo-nasale, mais avec endognathie supérieure associée. Huit jours plus tard, après cinq disjonctions réussies, cinq patients respirent par le nez; la sixième disjonction, réussie un mois plus tard après quelques difficultés techniques, est également suivie de rétablissement de la respiration nasale.

La conception de disjonction " lente " est plus récente :

On discutait, entre 1930 et 1948 de la possibilité d'élargir lentement, par les procédés classiques de l'orthopédie dento-faciale " la base apicale " supérieure, c'est à dire de faire une expansion transversale non seulement des couronnes dentaires, mais également des racines et de leurs apex.

Un grand nombre de traitements, surtout effectués chez des sujets de 12 à 14 ans au moins, ou menés rapidement, avec des appareils fixes ou movibles, aboutissait à une véritable " version" des procès alvéolaires latéraux, puisque les cuspides vestibulaires ne parvenaient plus au contact occlusal et que manifestement l'inclinaison des prémolaires et molaires changeait. D'autre part on découvrait, à la même époque, l'extrême fréquence des récidives, que pouvait expliquer (nous le verrons plus loin) la vestibulo-version des procès alvéolaires.

D'autres auteurs, traitant des enfants plus jeunes, ou plus lentement, ou avec des moyens plus adéquats, prétendaient au contraire faire la "dilatation haute du palais" (J.M. CHATEAU, notamment, 1943).

Pour éclairer ce problème, Michel CHATEAU, imagine et réalise, en 1948 la " goniométrie orthodontique " méthode qui consiste à mesurer les déplacements angulaires des dents et de leurs racines et permet par conséquent de mesurer les déplacements linéaires des apex au cours des traitements orthodontiques. Il fut ainsi prouvé que la base apicale supérieure était effectivement élargie, en s'y prenant de certaines façons.

.../...

Il semble actuellement que ce mouvement puisse être obtenu, soit par glissement latéral, on masse, dirigé en dehors des procès alvéolaires, sous la base maxillaire, soit par activation de l'ossification périostée au niveau de la suture médio-palatine, soit par disjonction de la suture médio-palatine, effectuée lentement, en plusieurs mois.

Pour des raisons théoriques, sans doute fausses, les deux premières hypothèses furent à l'époque qualifiées impossibles par certains auteurs. Il ne restait donc que la troisième hypothèse, dont on trouva la confirmation certaine dans plusieurs cas (cf V.).

La disjonction lente ne fut donc pas la découverte d'une nouvelle technique; on a simplement découvert, comme l'aurait fait Monsieur JOURDAIN, " qu'on en faisait sans le savoir" (Michel CHATEAU).

Quant à la disjonction ultra rapide, c'est la seule qui ait été conçue à priori pour des avantages prévisibles, et l'expérience clinique a montré la réalité de ces avantages (J. CHATELLIER & M. CHATEAU, 1962).

TITRE III

- ETUDES ANATOMIQUES ET EXPERIMENTALES -

La possibilité de séparation des maxillaires supérieurs est conditionnée par l'existence d'une suture médio-palatine non ossifiée, qui puisse donc être rompue sans fracture véritable.

En effet, d'après les travaux de LEBOURG, et ceux plus récents de KOURLIANDSKY, cette suture demeure longtemps au stade de synarthrose. Elle ne se transforme en fibro synarthrose puis en synostose que tardivement, jamais avant la vingtième année.

La suture ayant été rompue de force, les maxillaires supérieurs demeurent attachés en haut au frontal et à l'éthmoïde, en arrière aux apophyses ptérygoïdes.

C'est dire qu'en haut et en arrière où il sont soudés à des os impairs, ne pouvant être élargis sans fracture, la disjonction ne pourra obtenir aucun déplacement.

En bas et en avant, au contraire, les maxillaires supérieurs sont libérés et peuvent se laisser écarter l'un de l'autre.

Ils subissent donc une sorte de mouvement de torsion, que la clinique traduit très bien, à partir d'un certain degrè d'écartellement, par des douleurs au niveau des sutures des maxillaires supérieurs avec les os voisins.

A la mandibule, la suture médiane est ossifiée dès la fin de la première année de la vie, et par conséquent aucune disjonction n'est possible.

Quelques expérimentations chez l'animal ont été réalisées par divers auteurs. BROWN en 1914 obtient la disjonction chez le chien, en une dizaine de jours, ZIELE en 1930 effectue une série de disjonctions chez de jeunes chiens et de jeunes singes en période de croissance. Cet auteur obtient la rupture en 10 jours. Chez de jeunes singes. Il observe d'abord une rupture de la suture osseuse inter-maxillaire, puis une résorption osseuse suivie d'une néoformation normale. Dans une première expérience, il obtient une séparation de 4mm en 14 jours, dans une deuxième de 9mm en 8 semaines et enfin dans une troisième de 9mm en 8 jours seulement. Il observe encore que si l'on opère brutalement et rapidement il se produit de petits foyers hémorragiques, surtout dans la partie antérieure de la suture.

MELA signale le premier, l'élargissement des cavités respiratoires supérieures dûà la disjonction, dont les effets se font sentir à distance vers le plancher des fosses nasales, l'arcade zygomatique et même l'arcade dentaire.

TITRE IV.-

- A G E -

La suture médio-palatine, avons nous dit, n'est jamais ossifiée avant l'âge de vingt ans. Mais cette notion n'implique pas la possibilité réelle de faire des disjonctions jusqu'à cet âge.

En fait, même s'il s'agit d'une fibro -synthrose ou même encore d'une synfibrose, la cohérence de la suture devient considérable, à 16 ans et même souvent avant.

Il existe d'ailleurs de grandes variations individuelles dans la résistance de la suture, et nous ne savons pas encore quels en sont les facteurs. L'influence du sexe, en particulier, n'ést pas évidente.

D'autre part, les possibilités ne sont pas les mêmes, chez un même sujet, suivant que l'on cherche à obtenir une disjonction rapide, ultra rapide ou lente, ce qui nous invite à envisager successivement les trois cas.

I° - DISJONCTION RAPIDE CLASSIQUE.-

1°) DISJONCTION RAPIDE CLASSIQUE.-

Jusqu'à 13 ans, dans les observations que nous avons étudiées, il n'y a pas eu de difficultés de rupture de la suture. A dix ans notamment la disjonction à toujours été facile.

Mais à cet âge, il faut choisir les périodes favorables, car la chute successive des molaires temporaires prive bien souvent de piliers d'ancrage pour l'appareil.D'autre part on hésite à prendre comme piliers des prémolaires qui viennent à peine de faire leur éruption et ne présentent peut être pas encore la résistance nécessaire.

Le plus âgé des patients de CHATEAU avait 16 ans, l'âge d'état civil correspondait à l'âge osseux, vérifié par la radiographie du poignet, et à une taille d'un mètre soixante quatorze. La disjonction fut obtenue avec une certaine peine chez ce patient, alors que le même auteur ne pouvait, quelques mois plus tard, rompre la suture d'une fille de 14 ans.

Ainsi, à partir de 13 ou 14 ans, est-il prudent de formuler d'avance quelques réserves pronostiques.

2°) - DISJONCTIONS ULTRA - RAPIDES, l'âge doit être plus jeune, d'après les premières observations, puisque dans l'une des deux observations, chez un garçon de 11 ans, la rupture proprement dite n'a été obtenue complètement que dans la nuit suivant l'intervention. Sans doute aurait-il été possible de terminer l'écartellement le lendemain, moyennant une nouvelle anesthésie, mais il n'en reste pas moins que la disjonction complète n'a pu être obtenue en un seul temps. Dans un autre cas au contraire chez un enfant de même âge le succès a été complet en 1h.30.

.../...

3°) LA DISJONCTION LENTE, beaucoup plus souvent tentée, a révélé de grandes variations de possibilités suivant la méthode utilisée, la vitesse d'expansion (de 0,3 à 2mm par mois) et l'âge.

- L'appareil de type " disjoncteur" obtient encore des disjonctions lentes authentiques à 15 ans 1/2.

- de simples monoblocs squelettes métalliques avec exerciseurs de MACARY ont à leur actif des expansions palatines hautes à vingt ans.

-tandis que des monoblocs classiques n'obtiennent souvent après 14 ans que des vestibulo-versions des procès alvéolaires, vouées souvent à la récidive.

- Quant aux autres méthodes, il n'a pas été prouvé qu'elles réalisent de véritables disjonctions lentes.

En conclusion, il serait bon que les indications de la disjonction, quelle qu'en soit la variété, soient presque toujours posées avant 13 ans et de préférence avant 10 - 11 ans.

FIG. 1

Disjoncteur classique

TITRE V.-

- M A T E R I E L -

Les appareils destinés à faire des disjonctions (rapide, ultra rapide et lente) sont constitués de deux blocs enchassant solidement les hémi-arcades supérieures droite et gauche et réunis par un vérin permettant de les écarter l'un de l'autre.

Le modèle le plus classique de disjoncteur (fig.I.) comporte des bagues en acier inoxydable de 15/IOOmm d'épaisseur, soigneusement ajustées sur deux dents en principe de chaque côté, la première prémolaire et la première grosse molaire. Ces bagues sont réunies par une barre d'acier de 12 ou 15/IO de mm. de diamètre, à laquelle elles sont soudées et qui serpente le long de la face linguale des dents supérieures jusqu'à l'incisive centrale exclusivement. Cet ensemble est complété de chaque côté par de la résine acrylique, de préférence translucide, qui se moule exactement sur les dents et forme une gouttière, d'où la face inférieure de chaque dent reste dégagée. Nous préférons prolonger ces gouttières fenêtrées le long du palais jusqu'à une certaine hauteur pour augmenter la surface d'appui sur chaque maxillaire, mais il ne faut pas atteindre la partie supérieure du palais afin de pouvoir faire l'anesthésie médio-palatine (en cas de disjonction ultra rapide) ou de permettre un abaissement éventuel de la voute palatine.

Un vérin transversal dont le pas est généralement de 1mm s'insère dans ces deux masses de résine acrylique, droite et gauche.

Il est nécessaire que le dispositif de vérin soit à vis (et non à ressort) car la puissance nécessaire pour rompre la suture médio-palatine est considérable, même chez le jeune enfant. C'est pourquoi CHATEAU a fait faire un vérin spécial à guide carré et long (pour ne pas limiter l'amplitude de disjonction). On l'insère en fabriquant l'appareil, de manière à ce qu'il soit activé en bouche d'arrière en avant, ce sens de rotation facilitant la manoeuvre; une flèche gravée dans l'acryle précise ce sens de rotation.

A côté de ce modèle classique, il est possible d'utiliser des gouttières de surélévation qui permettent simultanément d'obtenir des modifications verticales de l'articulé (J.M. CHATEAU, Père); de plus elles évitent de faire des bagues mais elles se descellent parfois. A ces deux appareils, il est possible d'adjoindre des dispositifs variés d'orthodontie.

Telles sont les deux variétés principales de "disjoncteurs", destinés à obtenir des disjonctions rapides, ultra rapides ou lentes, la première variété (à gouttières fenêtrées) étant de beaucoup la plus répandue.

Il ne parait plus exclu qu'il soit possible, dans des cas favorables (sujets jeunes, avec face linguale de la denture bien rétentive), de réaliser des disjonctions ultra rapides avec de simples plaques fendues amovibles. La question est actuellement à l'étude.

D'autre part la disjonction lente peut être obtenue, sur terrain favorable (assez jeune) à l'aide d'appareils amovibles tels que, principalement, les " monoblocs de Robin classiques et surtout les monoblocs à exerciseurs de MACARY.

Quant aux arcs d'orthodontie, ils peuvent déplacer les couronnes dentaires, et même certains d'entre eux les apex. Mais il n'a jamais été prouvé qu'ils puissent obtenir une disjonction lente véritable.

En tout cas, après 13 ans, il ne faut pas trop compter sur une disjonction lente sans appareil du type " disjoncteur ".

T I T R E VI.

TECHNIQUE DE LA DISJONCTION

A) Nous prendrons pour type de description la disjonction rapide classique. Sa technique est bien au point.

Avant la disjonction, on prend une radiographie de la suture médio-palatine suivant l'incidence verticale de Belot, avec film mordu. On vérifie d'autre part la crase sanguine au moyen du temps de saignement et du temps de coagulation, et on prescrit, s'il y a lieu, la thérapeutique appropriée.

Le disjoncteur est scellé de un à trois jours avant l'intervention, de manière à habituer le patient et lui laisser le temps d'apprendre à manger avec son appareil.

Puis la disjonction proprement dite commence et comprend deux parties légèrement distinctes.

- la rupture des fibres ligamentaires inter-maxillaires
- l'exploitation du terrain.

Le premier jour, le patient est vu matin et soir.

A la première séance, le premier quart de tour de vérin est donné sans peine, le second non plus, mais au troisième qu'on effectue avec prudence et douceur, il faut plus de force et le patient commence à réagir, accusant une très légère douleur sous la racine du nez,c'est à dire au niveau de l'épine nasale antérieure.

Cette première phase, qui nécessite une minute à peine, correspond à la mise en tension de la suture. Les articulations alvéolo-dentaires ont absorbé le demi-millimètre que fournissent les deux premiers quarts de tour de vérin.

Sitôt la sensibilité passée, on essaye d'actionner de nouveau le vérin, le plus possible, mais sans dépasser le seuil d'une très légère douleur. L'activation ne doit pas être pénible pour le patient.

Cette rotation est une véritable manoeuvre de force qui provoque la rupture des fibres conjonctives de la synfibrose médio-palatine. Pour ne pas risquer de décseller l'appareil pendant cette manoeuvre, il est important, comme le conseillait J.M. CHATEAU, d'appliquer sur les gouttières avec deux doigts de la main gauche une forte pression dirigée en haut.

Au cours de la rotation du vérin, l'enfant accuse une sensibilité dans la région sous-nasale, témoin des ruptures ligamentaires; les premiers efforts de rotation sont pénibles, et l'on ne peut gagner plus d'un huitième de tour correspondant à 0,12 mm. d'élargissement seulement. Chez certains enfants, de suture médio-palatine tendre, la rotation du vérin est aisée d'emblée, chez d'autres patients, au contraire, la synfibrose est plus résistante, puis après 4 ou 5 jours d'efforts, souvent après une nuit, la rupture est obtenue et le vérin est d'activation plus facile. Un diastème apparait progressivement entre les inci-

sives centrales supérieures, preuve même de la disjonction, puisque ces dents ne sont pas en rapport avec l'appareil.Si l'on introduit délicatement une spatule dans le diastème, on peut obtenir une mobilité anormale entre les maxillaires supérieurs droit et gauche, bien visible au voisinage de la ligne médiane et qui constitue la signature de la séparation des maxillaires. Celle ci étant obtenue, il serait matériellement possible de gagner 2 ou 3mm d'élargissement par jour. En réalité on se contente de gagner 1/2mm, en deux séances, une le matin et une le soir. Si le vérin tend à revenir facilement en arrière, il est prudent de le bloquer entre chaque séance à l'aide d'une ligature.

Lorsque le diastème atteint 3 ou 4mm par exemple et surtout lorsque l'ossification générale est assez avancée, le patient accuse des sensations de traction ou de torsion légère à l'union des différentes apophyses des maxillaires supérieurs avec les os voisins, à l'union avec le frontal et les os propres du nez, à l'union avec l'apophyse orbitaire externe du frontal, à la partie moyenne des arcades zygomatiques.

Quand faut-il cesser l'expansion du vérin ?

On a pu calculer d'avance l'expansion nécessaire, et l'on pourrait être tenté d'arréter l'élargissement dès que l'on a obtenu la quantité nécessaire.

Mais en fait, il est prudent de prévoir dans tous les cas une tendance à la récidive, faisant perdre une forte partie du gain de largeur d'arcade, au niveau des couronnes.

La disjonction terminée, on bloque le vérin définitivement avec une ligature.

On pratique une nouvelle radiographie en incidence de Belot, qui montre un espace clair entre les deux moitiés du palais osseux, espace nettement limitée latéralement et plus large en avant qu'en arrière, puisqu'en arrière les maxillaires sont davantage bridés par les os voisins. D'autre part, on demande un examen rhinoscopique, sur lequel nous reviendrons. Il reste à assurer l'alignement dentaire et surtout la consolidation des maxillaires dans leur nouvelle position respective.

L'alignement des incisives est le plus souvent spontané : les incisives centrales n'ont même pas attendu la fin de la disjonction pour se mésialer par rapport à leur base osseuse, tout comme les personnages d'une foule qu'on décomprimerait.

En réalité, ce mouvement mésial ne s'explique pas seulement par la compression dûe à l'encombrement dentaire, car les incisives centrales resteraient au contact des latérales. Or elles se mésialent davantage, et se séparent même des latérales par un diastème de chaque côté. La raison de ce mouvement mésial est l'existence de nombreuses fibres élastiques parodontales, décrites voici peu d'années par Reitan et forment un véritable réseau depuis les dents et les murs alvéolaires jusqu'à la gencive et aux dents voisines.

Ainsi, moins de deux mois après la disjonction, les incisives centrales supérieures se sont rejointes sur la ligne médiane. Dans la mesure ou il en est besoin; il est d'ailleurs facile de les guider à l'aide de ressorts auxiliaires appartenant soit au disjoncteur lui même, soit à l'appareil chargé de la suite du traitement, ou simplement par des ligatures en fil de soie bien appliquées, au cordonnet n° 2.

- V A R I A N T E -

Certains auteurs, dans le but de simplifier les choses et de déranger moins souvent les familles, n'activent eux mêmes le vérin que les deux ou trois premiers jours, c'est à dire pendant la période où la suture se rompt. Puis, lorsque la déchirure est obtenue et la rotation du vérin plus facile, ils confient l'opération à la famille, qui active d'un demi tour par jour, ou même matin et soir, et ils se contentent d'une brève séance de controle tous les deux ou trois jours. Nous n'insisterons pas sur les inconvénients possibles d'une telle façon de faire.

- C O N T E N T I O N -

Un diastasis pouvant atteindre 7mm au niveau de l'épine nasale antérieure sépare en fin de disjonction les deux maxillaires supérieurs et l'on veut obtenir le maintien de cet écartement, au moyen d'une sorte de cal. Comme la tendance des deux maxillaires à revenir au contact l'une de l'autre est considérable, on doit les maintenir espacés et immobiles pendant environ les deux mois nécessaires à l'ossification de la suture étirée.

Le moyen de contention le plus simple et le plus habituel est le disjoncteur lui même, s'il est bien scellé, et si les dents (de lait) d'ancrage demeurent solides.

Si au contraire le disjoncteur fait de simples gouttières de surélévation sans bagues se descelle fréquemment, ou si on est pressé d'entreprendre d'autres actions orthodontiques, il est possible de s'adresser pour la stabilisation à un appareil amovible à plaque, qui a pour avantage de libérer les couronnes et de permettre un meilleur équilibre interdentaire.

Cet appareil ne doit être fait que plusieurs jours après la disjonction et exécuté en quelques heures; la rapidité du rapprochement est en effet extrême en l'absence de l'appareil et il n'est guère intéressant de resceller provisoirement le disjoncteur.

L'idéal même, souvent possible et réalisé par CHATEAU est de fabriquer cet appareil sur les moulages initiaux, en reproduisant ensuite l'écartement nécessaire.

Si le disjoncteur se déscelle après une disjonction d'amplitude insuffisante, on peut soit le resceller (une fois) soit terminer le travail d'écartement à l'aide de l'appareil à plaque de stabilisation, auquel il suffit d'adjoindre une fente médiane avec vérin.

Deux à trois mois environ après l'intervention la suture médio-palatine controlée par des radiographies en incidence de Belot (film mordu) est de nouveau radio opaque. Telle est l'allure générale de la disjonction inter-maxillaire.

- DISJONCTION ULTRA - RAPIDE -

Sous anesthésie loco-régionale et prémédications (méthode nouvelle de Jean CHATELLIER et Michel CHATEAU)-

Dans le but d'aller plus vite, de faire économiser les déplacements à la famille et du temps au praticien, d'obtenir presque instantanément tous les buts recherchés, on peut réaliser parfois la disjonction ultra - rapide en une ou deux heures. Ceci est particulièrement utile et parfois même nécessaire pour les enfants qui viennent de Province ou de banlieue, et même pour tous les autres étant donné les difficultés de transports en ville et les exigences de l'enseignement qui se font de plus en plus intenses. Cette intervention peut se pratiquer soit en clinique soit plus simplement en cabinet, où elle ne présente pas plus d'aléas qu'une avulsion dentaire.

Nous pratiquons suivant les indications données pour la disjonction rapide mais avec les différences suivantes :

1°) - Nous donnons à l'enfant une prémédication pour le rendre calme et facile, puis nous pratiquons soit une anesthésie locale à la novocaïne adrénalinée à 2% le long de la suture palatine, puis à l'épine nasale et dans le fond des culs de sac gingivo jugaux en arrière des dernières molaires, soit une anesthésie tronculaire du maxillaire supérieur.

2°) - Nous tournons le vérin à force, le plus possible et le plus souvent possible jusqu'à éclatement de la suture. Il se peut que l'on se trouve bloqué et qu'il soit impossible de forcer le vérin; dans ce cas, arrêter, et dans la nuit la rupture peut se produire toute seule.

Même ainsi, la tentative de disjonction ultra - rapide est avantageuse puisqu'elle permet d'obtenir en une seule séance de moins d'une heure le même résultat que les séances bi quotidiennes ou quotidiennes des deux ou trois premières journées de la disjonction rapide classique.

Grâce à l'anesthésie loco-régionale et à la prémédication, aucune douleur n'existe sauf parfois très légèrement au niveau des dents et des remparts alvéolaires qui supportent les gouttières. Dans ces cas, on attend 2 minutes et l'on reprend la dilatation forcée sans douleur.

Mais, si la douleur est facilement évitée, la résistance de la suture n'en est pas moindre et la force nécessaire pour activer le vérin est sensiblement plus grande que pour la disjonction rapide classique.

Fait intéressant, elle est fonction de la vitesse, et c'est ainsi qu'en interrompant deux minutes l'activation du vérin, devenue trop pénible (pour l'opérateur) il devient plus facile de la reprendre pour un nouveau quart de tour. Puis de nouveau la tension est trop forte et il faut s'arrêter.

Il est donc recommandé d'avoir un mandrin en acier spécial, à la fois très rigide et non cassant, pour activer le vérin; il

est souhaitable que ce mandrin, très court (5mm environ) se termine par une sorte de manche plat, sinon l'opérateur, dans ses efforts de rotation, se l'enfonce désagréablement dans la pulpe des doigts. Le mandrin doit être attaché par un fil à un doigt de l'opérateur, pour ne pas en risquer sa déglutition.

Il est particulièrement utile que le vérin soit placé dans le bon sens, car l'activation d'arrière en avant est bien plus aisée que dans le sens inverse.

Après le craquement, la disjonction existe et la dilatation est pratiquée à la dimension désirée. Un diastème inter- incisif apparait progressivement, et finit par atteindre 5mm environ. Une légère douleur peut apparaître à la racine du nez, elle est dûe à la traction faite sur la suture avec les os propres du nez.

D'autre part, comme une heure à une heure et demies'est écoulée depuis le début des opérations, l'anesthésie locale médio-palatine commence à disparaître; enfin l'apparition de sensibilité au niveau des dents d'ancrage au moment où l'on active le vérin, invite à ne pas dépasser la mesure.

La contention se fait comme pour la disjonction rapide classique. (cf. ci-dessus).

- C O M P L I C A T I O N S -

(Disjonctions rapides et ultra - rapides)

Dans la trentaine d'observations de disjonctions rapides classiques sur lesquelles nous avons pu nous documenter, il n'y a jamais eu aucune complication générale.

Le seul incident signalé dans la littérature est une réaction méninguée aseptique, observée par E. CADENAT au décours d'une disjonction. Mais cet auteur admet la coïncidence, car c'est un cas unique et il semble y avoir eu des manifestations virales associées.

Il faut signaler la possibilité de douleurs assez vives au niveau de la suture médio-palatine et même des sutures d'union avec les os voisins, si le disjoncteur se déscelle avant plusieurs semaines de contention; la sensibilité peut de même être assez marquée chez les sujets relativement âgés (plus de 15 ans, âge contrôlé par la radiographie du poignet).

Localement, il faut encore signaler :

- de petits hématomes palatins possibles, sans gravité,

- la nécrose superficielle de la muqueuse palatine, dont CHATEAU à observé un cas et dont il existe également une observation argentine. Dans ces deux cas la muqueuse s'est réparée intégralement et spontanément dès ablation de l'appareil.

Ceci pose le problème de l'étendue des ailerons palatins du disjoncteur et de leur relief; il s'impose en tout cas de vérifier régulièrement l'odeur, l'hygiène et l'absence de douleur palatine jusqu'à la fin de la contention.

Après les deux disjonctions ultra rapides que nous avons suivies il n'y a eu aucune complication, pas même d'oedème palatin ou le moindre hématome, auxquels on s'attendait. Cette disjonction ultra rapide semble donc être la meilleure.

De toute manière, pour éviter de tels incidents, quelques précautions doivent être prises avant une disjonction.

- un examen O.R.L. pour préciser l'état pré - opératoire des fosses nasales,

- un examen complet, sans omettre le temps de saignement et de coagulation à la recherche d'éventuels troubles de la crase sanguine, qu'il faudra traiter au préalable;

- on aura avantage à prescrire des barbituriques à doses filées et rythmées d'après les temps de la disjonction,

- Il faudra enfin se rappeler que l'arcade inférieure ne peut s'élargir à ce rythme et éviter à tout prix des ruptures d'articulé.

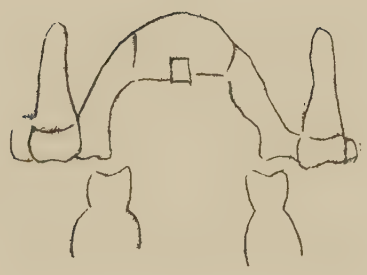

FIG.2

En fin d'expansion, les dents inférieures articulent avec les prolongements intérieurs de l'appareil et sont ensuite vestibulées à leur tour.

Plusieurs méthodes permettant d'y parer telle que faire précéder la disjonction par une importante expansion transversale de l'arcade inférieure (6mm.); mais le plus simple, préconisé par CHATEAU, consiste à faire prolonger la surface occlusale du côté interne, sous le disjoncteur, par une surface pleine en résine acrylique de 5mm à droite et à gauche. Cette surface qui primitivement était à la verticale du plancher de la bouche, répond, après expansion transversale de l'arcade supérieure aux dents inférieures et évite ainsi la rupture d'articulé (fig.2.).

L'expansion inférieure peut alors être débutée à tout moment même plusieurs semaines après la disjonction, sans difficultés.

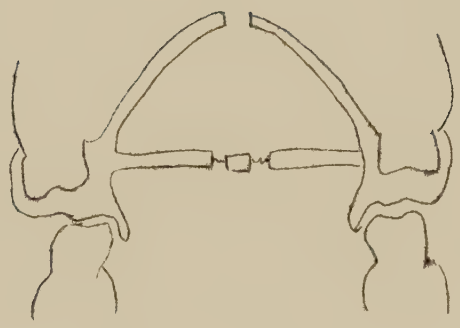

FIG. 3

Disjoncteur Jent de J.M.CHATEAU

FIG.4.

Monobloc de ROBIN

- LA DISJONCTION LENTE -

La disjonction lente la plus typique est obtenue également avec des appareils de type " disjoncteur " c'est à dire deux gouttières latérales solidement scellées et réunies par un vérin médian.

Ces gouttières sont souvent des gouttières de surélévation pour corriger simultanément les dysmorphoses verticales éventuellement associées. Elles peuvent comporter des ailerons linguaux pour permettre d'obtenir l'expansion de l'arcade inférieure sans autre appareil. (fig.3.).

L'activation du vérin est alors faite à raison d'un où deux quartsde tour par semaine de manière à gagner en principe 1mm par mois; au besoin avec deux séances hébdomadaires on peut s'assurer 2mm par mois, au début, si le rétablissement de la respiration nasale est souhaité rapidement.

Il faut se méfier du déscellement fréquent avec les gouttières de surélévation, si elles sont faites sans bagues. Et inversement leur ablation peut être assez laborieuse si elles comportent des bagues.

L'intérêt de cette variété de disjonction est d'être synchrone de l'expansion inférieure(et par conséquent d'éviter les ruptures d'articulé), avantage important avant la description du dispositif de CHATEAU (fig.2.); d'autre part elle ne nécessite pas de visites plus fréquentes qu'une fois par semaine.

Les autres procédés pour obtenir la disjonction lente sans appareil scellé de type disjoncteur sont plus aléatoires.

On peut utiliser le monobloc de Robin (fig.4.) sorte de plaque bi-maxillaire, fendue dans le plan sagittal médian et dont les deux moitiés peuvent être écartées l'une de l'autre par un vérin. Il doit être activé très lentement, car son principe d'action est le suivant;(fig.4.).

Il est construit avec une surface de surélavation de 4 à 5mm d'épaisseur entre les arcades supérieure et inférieure. Il dépasse donc la position de repos de la mandibule, d'où contractions des muscles masticateurs qui sont excités régulièrement une trentaine de fois par heure pendant toute la durée du port de l'appareil (13 heures par jour, en principe; c'est à dire la nuit, plus 2 heures de jour). C'est pour cette raison que le monobloc est maintenant appelé " activateur" dans les pays nordiques, où la méthode à pris un grand essor. A chaque contraction musculaire, le monobloc agit comme un coin dans le palais et tend à l'élargir jusqu'au niveau de la suture.

L'activation de cet appareil est donc lente (6mm par an au maximum) et les séances peuvent être très espacées, ce qui est avantageux pour des patients habitant loin, mais ce qui exige en contre partie une excellente surveillance par les parents.

Une variante du monobloc de Robin est particulièrement intéressante pour la recherche des disjonction lente. C'est le

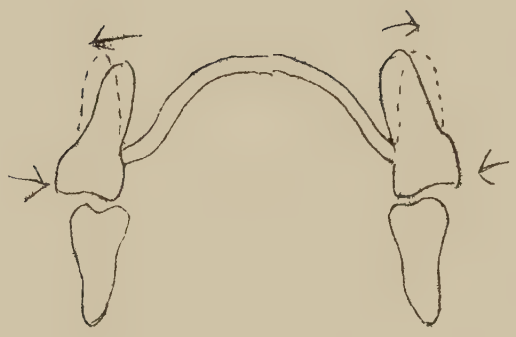

FIG.5.

Récidive coronaire

dispositif de MACARY, dans lequel le monobloc est squeletté (donc moins gênant, plus facilement toléré par les patients), métallique (donc plus solide malgré sa minceur) et assorti d'exerciseurs brachiaux. Ce sont des sortes de sandows qu'on accroche latéralement au monobloc. Les exercices brachiaux sont faits matin et soir, pendant trois minutes, rythmés par de profondes inspirations et obligent le patient a serrer très fortement les machoires sur le monobloc. Il en résulte une pression " en coin" et des résultantes sur toute la hauteur des racines, tendant à obtenir la disjonction.

Les simples plaques fendues avec où sans vérin à vis mais rigides (non élastiques) peuvent également faire " coin " si le patient mange avec, et peuvent donc sur terrain particulièrement tendre, obtenir une disjonction lente.

Quand aux arcs, même multibagues, ils peuvent déplacer les apex vers le vestibule, mais il n'a jamais été prouvé qu'ils puissent véritablement réaliser une disjonction.

De façon générale, ces appareils n'ont de chances de réussite que très inconstamment et chez le sujet jeune, tandis qu'ils obtiennent chez des sujets de 13 à 14 ans et davantage une expansion de même rapidité et même amplitude par simple vestibulo - version des procès alvéolaires.

Il est donc très important, lorsqu'on cherche à obtenir une disjonction lente, de savoir la distinguer de la vestibulo - version, des procès alvéolaires. Dans cette dernière les dents latérales s'inclinent vers le vestibule et les cuspides vestibulaires ne parviennent plus à l'occlusion complète : l'occlusion " baille " latéralement (fig.5.).

D'autre part on peut contrôler ces inclinaisons vestibulaires, mais ceci nous amène à discuter des arguments permettant de croire à la réalité et à la fréquence de la disjonction lente.

- DISCUSSION DE LA DISJONCTION LENTE -

En 1948, certains auteurs, notamment les anglo - saxons pensaient que l'expansion transversale lente de l'arcade maxillaire supérieure ne pouvait se faire que suivant le mode de la vestibulo -version des procès alvéolaires.

D'autres auteurs, notamment, J.M. CHATEAU (Père) prètendait qu'on pouvait faire l'expansion palatine haute, et élargir la base osseuse, indépendamment de l'os alvéolaire.

Pour trancher le débat, fut inventée la " goniométrie " orthodontique" (M. CHATEAU,1948) qui permet de mesurer les déplacements des racines et de leurs apex au cours des traitements orthodontiques.

Les principes de la méthode est le suivant :

1.- Imaginons une prémolaire supérieure (fig.6 à gauche) à laquelle on solidariserait une tige métallique légère et rigide

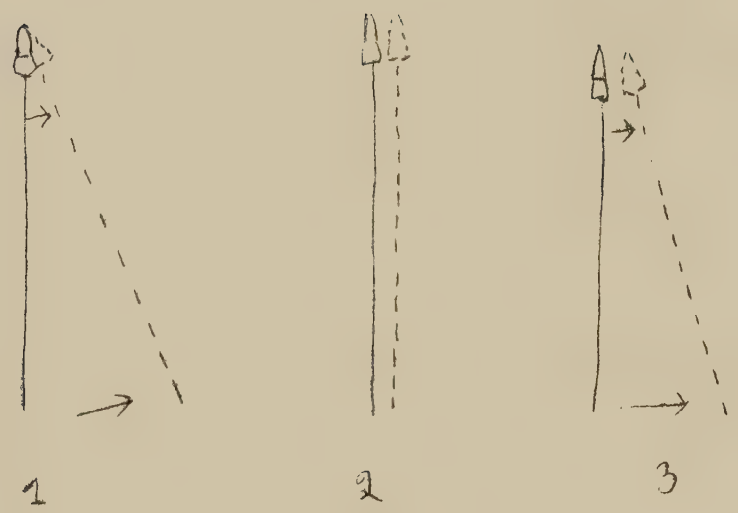

FIG. 6.

d'après CHATEAU

Version	Gression	Mixte
1	2	3

telle que l'ensemble ait huit fois la longeur de la dent, supposons que cette prémolaire exécute un mouvement de version, c'est à dire de rotation autour de son apex A. : la couronne C. vient en C', et l'extrémité B. de la tige vient en B' (fig.6.).

Dans ce cas, il est évident, en vertu de la similitude des triangles ACC' et ABB' que les déplacements CC' et BB' sont entre eux dans le rapport de 1 à 8. Or CC' et BB' peuvent être mesurés avec un pied à coulisse.

11.- Supposons que dans une deuxième expérience (fig.6. au milieu) la dent soit déplacée parallélement à elle même, c'est à dire qu'elle subisse une translation où " gression ".

Dans ce cas, les déplacements de l'apex de la couronne et de l'extrémité de la tige sont égaux et ces deux derniers sont mesurables.

111.- Enfin, dans les cas intermédiaires où l'apex aura été moins déplacé que la couronne, le rapport des distances mesurables BB' et CC' témoignera de façon certaine de la fixité ou du déplacement de l'apex et permettra de la calculer exactement (fig. 6, à droite).

Nous passons sur la réalisation technique et les calculs d'erreur; il en résulte que les déplacements d'apex sont mesurables à 0,5mm d'erreur près.

Ainsi, la goniométrie orthodontique a t-elle été appliquée aux moulages avant, pendant et après traitements d'endognathie supérieure par différentes méthodes thérapeutiques.

Elle a révélé une majorité de vestibulo - version après traitement de vitesse moyenne par arcs et plaques.

Mais elle a révélé également des expansions allant jusqu'au niveau des apex, après action de monoblocs (inconstamment) de monoblocs de MACARY (assez constamment) et d'appareils de type disjoncteur activé lentement (constamment).

Donc, avec des moyens appropriés, il n'est pas impossible que la base apicale supérieure, c'est à dire la ligne virtuelle passant par les apex de toute la machoire supérieure (LUNDSTROM) puisse être élargie.

Mais plusieurs modes d'élargissement semblent possibles :

- ou bien les racines et leurs apex cheminent à travers les procès alvéolaires, comme un fil dans un bloc de glace qu'il fait fondre devant lui tandis qu'elle se reforme derrière,

- ou bien par déplacement en masse des procès alvéolaires qui glisseraient en dehors sous la base osseuse maxillaire supérieure,

- ou bien par activation de la suture médio - palatine, hypothèse absurde pour certains,

- ou enfin par disjonction vraie, mais lente de la suture médiane.

La goniométrie orthodontique à justement pu fournir la preuve de cette dernière hypothèse dans certains cas d'expansion lente.

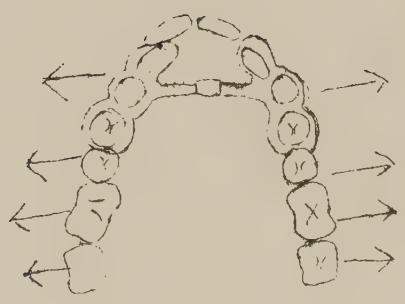

FIG.7.

Le disjoncteur lent s'appuie en avant, et
il entraine l'expansion transversale molaire.

Si l'on considère en effet l'observation n° 5 de cette thèse par exemple, la correction de l'endognathie de 8mm a été obtenue en 6 mois environ avec un appareil de type disjoncteur.

Le déplacement apical existe toujours dans la disjonction ultra rapide.

Or cet appareil disjoncteur ne prenait appui par ses gouttières scéllées que sur les incisives latérales, canines et premières prémolaires supérieures (fig.7.), il laissait libre les dents postérieures et notamment les secondes prémolaires. Dans ces conditions, la goniométrie a permis de constater non seulement le déplacement coronaire et apical de D.4,G.4., mais encore celui, apical et coronaire de sensiblement même amplitude de D.5 et G.5, de D.6, G.6. Puisque ces dents étaient absolument sans contact avec l'appareil, il est manifeste que la base apicale elle même a été entrainée dans son ensemble, car c'est elle seule qui a pu écarter D.5, G.5, D.6, G.6, D.7, G.7.

D'autre part on a constaté que des expansions apicales considérables ont été obtenues dans quelques cas à la suite de l'action de monoblocs. Or ces appareils n'ont pu agir qu'en deux sortes d'endroits :

- soit sur les couronnes des dents, ce qui est de nature à ne donner initialement que des versions (réserve faite des disjonctions possibles) puisqu'il n'y a aucun moyen de solidarisation entre le monobloc et les couronnes,

- soit sur les faces latérales de la voute palatine, ce qui est de nature à élargir la voute palatine.

Mais de toute manière, le monobloc n'est en aucun cas susceptible de provoquer le cheminement immédiat et rapide des apex vers le vestibule, au travers de l'os alvéolaire, sans entrainer la base apicale elle même.

Ainsi, quoi qu'il advienne, la démonstration est-elle faite qu'avec certains procédés au moins, nous pouvons élargir la base apicale d'une endognathie. Et l'on ne saurait trop insister sur l'importance de cette notion, car c'est elle qui explique l'action nasale et générale de l'orthopédie dento - faciale.

Mais d'autres arguments apportent de nouvelles preuves, dans certains cas, en faveur de l'hypothèse de la disjonction lente et tous ces arguments se retrouvent notamment dans notre observation n° 5.

1°.- On observe dans certains cas d'endognathie avec palais ogival une plicature médiane correspondant au raphé palatin; cette plicature s'efface au cours des disjonctions lentes intermaxillaires.

2°.- On voit surtout apparaitre au cours de certaines expansions transversales assez rapides, un diastème éphémère mais incontestable entre les incisives supérieures; ce diastème apparaît même lorsque les incisives centrales sont restées à distance du disjoncteur lent; il est donc d'origine osseuse basale et non dentaire. Si ce diastème n'apparait souvent pas, c'est par suite de la mésialisation synchrome des incisives centrales qui sont entrain de s'aligner, comme après une disjonction rapide.

3°.- La distance inter-fosses canines c'est à dire la distance qui sépare les vestibules droit et gauche en regard des apex des premières prémolaires supérieures, mesurées sur moulages, est agrandie exactement de la quantité calculée par la goniométrie (expansion apicale), d'ailleurs presque identique à l'expansion coronaire ; cela confirme du même coup la précision de la goniométrie.

4°.- Enfin les radiographies en incidence de Belot (film horizontal mordu) ont révélé l'écartement des apophyses palatines des maxillaires supérieurs, et mieux encore, l'écartement des canaux lacrymaux (MACARY).

- T I T R E VI -

- CONSEQUENCES DES DISJONCTIONS -

Ce sont les mêmes pour les trois variétés : rapide classique, ultra rapide et lente.

Elles sont d'ordre orthodontique, respiratoire et général.

A.- CONSEQUENCES ORTHODONTIQUES.-

1°.- Le périmètre de l'arcade est augmentée dans la région incisive, il en résulte, soit un alignement spontané, soit la possibilité de l'obtenir avec des dispositifs orthodontiques appropriés.

Nous n'insisterons pas sur l'intérêt esthétique évident qui en résulte.

2°.- Mais ~~surtout~~, la base osseuse elle même étant élargie, il y a possibilité d'améliorations stables, non sujettes à récidive.

On sait en effet que les traitements d'orthopédie dento - faciale sont terriblement souvent l'objet de récidives, à tel point que les auteurs anglo - saxons considérent maintenant que l'expansion transversale durable des maxillaires est une chimère.

Ces récidives peuvent être dûes :

- soit à la persistance de l'étiologie des déformations,
- soit surtout au désiquilibre post-orthodontique (CHATEAU)

En effet, la dysmorphose initiale étant pratiquement fixée, stable constituait avec la face un système dont les forces et les résistances étaient en équilibre. Cela est évident, puisque l'application d'une force surajoutée (orthodontique par exemple) entraine un déplacement, c'est à dire modifie l'équilibre. Ainsi, le traitement orthodontique améliore le résultat esthétique et fonctionnel ou s'éfforce de le faire, mais il modifie les rapports des forces (musculaires, cuspidiennes, etc...) qui interviennent dans l'équilibre dento - facial; il a donc toutes les chances d'aboutir à un déséquilibre.Ainsi par exemple, si l'on a vestibulé les couronnes des dents latérales, la pression linguale diminue, la pression du buccinateur augmente ce qui tend à provoquer la récidive.

Si l'on veut que les éléments dento - faciaux se maintiennent après traitement dans la position imposée, il faut non pas les " contenir " (car la récidive aura lieu dès la fin de la contention) mais rééquilibrer les forces en présence. Peu importe alors que la cause première, biologique de la dysmorphose soit hors de notre portée et qu'un traitement étiologique ne soit plus possible; la récidive n'a plus de raison d'apparaître. Notre traitement ne sera vraiment terminé qu'avec cette rééquilibration, qui est nécessaire et, si elle est bien faite, suffisante.

Il faut donc étudier les éléments de l'équilibre transver-

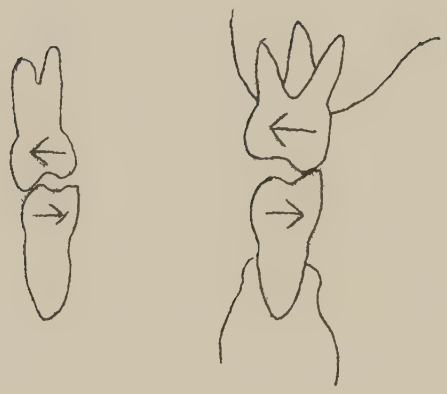

FIG.8

Résultantes cuspidiennes

(CHATEAU)

sal pré - orthodontique avec :

1°.- un facteur musculaire : les procès alvéolaires sont en équilibre entre la somme effective des pressions de la langue qui tend à les vestibuler et la somme effective des pressions de la joue (buccinateur essentiellement), qui tend à les lingualer.

2°.- un facteur cuspidien : sous l'effet de l'occlusion, les cuspides des dents latérales peuvent développer les résultantes (fig.8.).

- au niveau des couronnes,
- et sur toute la hauteur des racines, jusqu'aux apex.

3°.- un facteur d'élasticité : fibres élastiques intra gingivales et dans les murs alvéolaires.

Analysons comment sont modifiés ces facteurs d'équilibre et particulièrement le facteur musculaire et le facteur cuspidien dans la vestibulo - version, c'est à dire le mode classique d'expansion des procès alvéolaires.

1°.- L'équilibre musculaire vestibulo - lingual est faussé, puisque la pression jugale augmente, tandis que la pression linguale diminue, d'où récidive.

2°.- Facteur cuspidien.-

Les couronnes ayant été vestibulo - versées, seules les cuspides linguales s'opposent dans les mouvements d'occlusion. Or elles sont situées en position linguale par rapport à l'ensemble de la surface d'implantation radiculaire. Ce mode d'attaque normal entraîne deux séries de résultantes (fig.8.).

- les unes au niveau des couronnes, tendant à les lingualer: c'est la récidive ;

- les autres au niveau des racines, tendant à les vestibuler, c'est l'expansion apicale secondaire, que nous retrouverons surtout pendant la contention. Ces résultantes persisteront jusqu'à ce que les surfaces d'attaque des couronnes antagonistes se correspondent bien de nouveau l'une à l'autre et ce sera une des conditions de la stabilité.

Ces faits ont été vérifiés cliniquement après les avoir conçus à priori.

3°.- Enfin les fibres élastiques parodontales et gingivales travaillent également dans le sens de la récidive.

Maintenant que nous connaissons ces trois facteurs de récidive nous sommes mieux placés pour les éviter:

En ce qui concerne le déséquilibre musculaire vestibulo - lingual deux solutions peuvent être envisagées :

- soit, après correction d'endoalvéolie supérieure, augmentation de la pression linguale du fait de la rééducation ou d'un changement de posture habituelle, puisque c'est la mauvaise utilisation de la langue qui entretenait l'endoalvéolie,

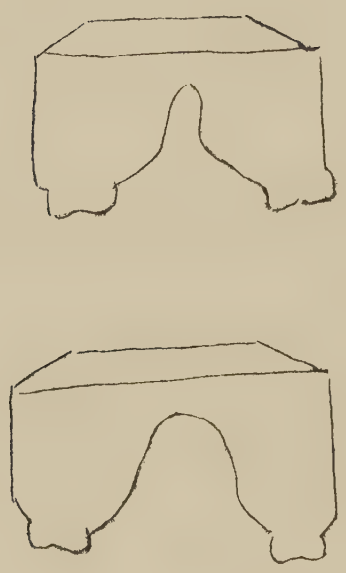

FIG.9

Avant et après disjonction

- soit, en cas d'endognathie vraie basale, l'élargissement de la base supérieure, par disjonction rapide, ultra rapide où lente ou éventuellement sans disjonction, puisque l'on obtient ainsi un déplacement en dehors des insertions supérieures du buccinateur. A l'inverse la vestibulo - version bi - maxillaire est par nature une absurdité vouée à la récidive; c'est elle qui explique, avec l'âge du traitement, les avatars des auteurs américains.

A noter que l'expansion transversale de la base supérieure , seule possible, est suffisante, puisqu'elle permet de vestibuler d'une moitié de son amplitude le buccinateur, au niveau des couronnes des dents inférieures, vestibulo - versées sur une base elle même toujours assez large par ailleurs.

Pour que le déséquilibre cuspidien ne puisse plus provoquer de récidive, il faut rétablir un plein contact entre les groupes vestibulaires et linguaux de cuspides antagonistes, c'est à dire rétablir de nouveaux axes fonctionnels interdentaires. Deux méthodes peuvent permettre d'y parvenir:essentiellement la contention et très accessoirement le meulage cuspidien.

a) On a en effet découvert, grâce à la goniométrie orthodontique comment agissait la contention : soit une arcade supérieure, dont on a fait l'expansion transversale sous forme de vestibulo - version et qu'on cherche à stabiliser par une plaque palatine " de contention " (fig.9.): les apex des dents dont la couronne a été vestibulo - versée par l'expansion se vestibulent à leur tour (" expansion apicale secondaire "), tandis que les couronnes se lingualent (" récidive coronaire") et que l'axe de ces dents se redresse en pivotant autour de leur zone d'appui sur la plaque dite " de contention ".

Lorsque les couronnes supérieures et inférieures ont repris leur pleine opposition, c'est à dire quand les axes fonctionnels interdentaires sont rétablis, cette cause de récidive disparait. La lenteur de l'expansion transversale est un facteur très favorable recommandée par A.M. SCHWARZ, MACARY: ce dernier ne dépasse pas 4mm par an; ainsi l'équilibrage cuspidien et l'adaptation des axes fonctionnels interdentaires sont-ils presque synchromes de l'expansion.

D'autre part des exercices faisant serrer les machoires sur les surfaces dures du monobloc squeletté activent l'équilibrage cuspidien.

Même s'il ya eu disjonction à l'arcade supérieure, il se produit un peu de vestibulo - version, car les maxillaires ne sont pas séparés en haut et en arrière, où ils sont soudés à des os impairs,mais seulement en bas et en avant, à telle enseigne que nous avons constaté dans la même disjonction ultra rapide 7,2mm d'écart au niveau du vérin, 6,2mm sous l'épine nasale et 9mm au niveau des couronnes. D'autre part, si la disjonction est accompagnée d'une expansion transversale inférieure, ce ne peut être que sous la forme des vestibulo - version : le facteur cuspidien est donc là pour provoquer des récidives coronaires de l'ordre de 30 à 40% d'amplitude même après disjonction, si l'on n'y prend garde. Par contre, il n'y a pas de récidive apicale après disjonction.

Ainsi, par opposition à l'expansion par vestibulo - version des procès alvéolaires vouée par nature à des résultats labiles, temporaires, donc sans intérêt, la disjonction permet elle d'espérer des

résultats stables, après toutefois une période de rééquilibrage par contention, période au cours de laquelle on assiste à une perte partielle, controlée, de l'élargissement coronaire obtenu, tandis que l'élargissement apical et basal se maintient.

C'est dire que l'expansion maxillaire supérieure par disjonction est la seule logique, en cas d'endognathie basale.

B. - CONSEQUENCES RESPIRATOIRES -

Le diastasis intermaxillaire concerne aussi bien l'étage nasal que l'étage buccal, et sur le plan médical, ce fait est encore plus important, du moins chez les patients qui présentent une respiration buccale. L'élargissement permet une amélioration respiratoire qui est immédiate dans la disjonction ultra rapide. Dans l'observation n° 4 après trois quarts d'heure de dilatation, à 4mm de disjonction, la patiente déclarait, sans y avoir été sollicité " Je sens mon nez qui se débouche ", et elle n'était pas enrhumée. Cette patiente qui ronflait auparavant la nuit, a cessé dès la nuit suivante, tandis que la respiration nasale s'établissait.

Dans la disjonction rapide classique, la respiration nasale met une huitaine de jours en moyenne à apparaître.

Dans la disjonction lente, elle met plusieurs mois, et pour en tirer plus vite tout le bienfait, il faut lui associer une véritable rééducation avec gymnastique respiratoire pendant plusieurs mois.

L'examen rhinoscopique, après les disjonctions rapides, ultra rapides où lentes, montre un élargissement maximum au niveau du plancher, mais encore sensible au délà, la suture du conduit aérien peut se trouver augmentée d'un tiers et il y a quelque saveur à voir l'étonnement du rhinologiste un peu sceptique qui réexamine sa première disjonction rapide ou ultra rapide (pour la disjonction lente, il a eu le temps d'oublier l'état initial) surtout que l'irrigation des muqueuses nasales est redevenue normale et que la distance cornet cloison est nettement augmentée.

Enfin, dans les cas heureux, on a pu observer un redressement de la cloison. En fait, la cloison reste attachée, soit à l'apophyse palatine du maxillaire droit, soit à celle de gauche, sans que nous sachions choisir. Par conséquent, la perméabilisation de la fosse nasale rétrécie n'est obtenue qu'une fois sur deux environ.

De toute manière, la perméabilité nasale n'est recouvrée après disjonction que si l'imperméabilité était dûe à la seule endognathie, c'est à dire à la seule étroitesse de squelette, sans obstacle endo - nasale, tel que végétation adénoïdes, polypes, déviation de cloison, queue de cornet, hypertrophie de la muqueuse.

Il faut donc toujours faire précéder la disjonction d'un examen O.R.L. et lorsqu'il est possible du traitement de ces anomalies surajoutées.

C.) Du point de vue général enfin, et c'est là le plus important, il est extraordinaire de voir la vitalité que donne habi-

tuellement une disjonction inter-maxillaire dont les indications ont été bien posées : tel enfant chétif, apathique, paresseux, se met à prendre des forces, du poids, à se porter mieux, et l'on voit ses résultats scolaires s'améliorer sensiblement.

Ces faits sont connus de longue date, mais trop de médecins semblent les ignorer, et l'on ne saurait trop insister sur leur importance.

L'observation n°5 montre un exemple typique de telles améliorations.

De même GUDIN, puis d'autres auteurs ont signalé des améliorations d'asthme après disjonction lente. On sait bien que l'asthme s'améliore souvent spontanément, à cet âge, mais la fréquence de l'amélioration paraît cependant troublante.

De même encore nous avons suivi des observations où disparaissaient des états migraineux, d'autres où se rattrappent des retards de puberté.

Comment expliquer ces améliorations générales ?

- par l'amélioration de l'hématose principalement,
- mais peut être aussi par une réaction hypophysaire, soit directe, car le sinus sphénoïdal qui supporte la selle turcique s'ouvre dans le pharynx,
- soit réflexe (GUDIN) car le territoire du trijumeau est le plus réflexogène de l'organisme.

- T I T R E VII.-

- I N D I C A T I O N S -

Les indications de la disjonction inter-maxillaire sont d'ordre :

- orthodontique,
- respiratoire,
- où général.

A.) INDICATIONS ORTHODONTIQUES.-

D'une façon générale la disjonction (lente où rapide) peut être considérée comme un traitement possible de toutes les endognathies supérieures et comme le traitement de choix de certaines variétés les plus fréquentes.

Qu'est ce que l'endognathie supérieure ?

Etymologiquement, ce terme signifie que les maxillaires supérieurs sont trop étroits, soit dans leurs proportions avec le reste du massif facial, soit surtout par rapport aux dents qu'ils ne peuvent loger correctement.

Quels en sont les symptômes ?

1.- Chez le jeune enfant ayant encore ses incisives de lait, l'absence de diastème entre elles est un symptôme de présomption. La mesure de la largeur inter-prémolaire en donne la confirmation, si elle est inférieure à 33mm du centre de la première molaire temporaire supérieure droite à son homologue gauche. Il faudrait une denture permanente bien petite pour loger sans encombre sur une telle arcade et les radiographies dentaires permettent de s'en faire une idée.

2.- Chez un patient plus âgé les malpositions incisives doivent attirer l'attention.

L'étroitesse du palais, qui peut paraître ogival, est un autre élément de présomption, mais de présomption, seulement. Plus symptômatique est la plicature qu'on observe parfois à la partie antérieure du palais le long du raphé médian.

Ce sont les mensurations qui confirment l'impossibilité de ranger correctement les incisives, car la distance inter-prémolaire doit être à peine inférieure à la somme des largeurs des incisives, augmentée d'un quart : c'est ce qui résulte des indices de pont.

Enfin l'endognathie s'accompagne souvent d'insuffisance respiratoire nasale, mais nous y reviendrons plus loin.

Diagnostic différentiel. Avant de conclure à une endognathie, il faut éliminer deux syndromes qui peuvent également entrainer un encombrement incisif.

- La macrodontie,
- la brochygnathie (briéveté antero postérieure des maxillaires)

La description des éléments différentiels qui relève essentiellement du diagnostic de spécialiste, nous entrainerait trop loin de notre sujet.

D'autre part les recherches modernes portant sur la pathologie, ont fait distinguer quatre types cliniques et pathogéniques bien différents parmi ces endognathies (CHATEAU).

1.- CAUHEPE distingue l'endognathie (concernant l'os basal) et l'endoalvéolie (concernant l'os alvéolaire et la couronne des dents) et il montre, inspiré par les travaux de l'Ecole Anglaise (RIX, BALLARD), que les endoalvéolies sont souvent causées et toujours entretenues par une déglutition infantile; dans ce type de déglutition, la langue s'interpose en effet entre les arcades, soit en avant, soit latéralement, au lieu de faire pression sur le palais, ce qui nuit au développement transversal de ce dernier.

Il existe deux types principaux de ces endoalvéolies.

a) celle où la déglutition infantile est primitive : il y a endoalvéolie supérieure pure, isolée, l'arcade inférieure étant de largeur normale; aussi le patient ne peut il obtenir une occlusion correcte des deux côtés, et choisit il un côté d'occlusion plus confortable, en se mettant en latéro - déviation mandibulaire fonctionnelle (CAUHEPE ET FIEUX).

b) Dans l'autre typed'endoalvéolie, la déglutition infantile est secondaire à la succion des doigts. L'endoalvéolie est à prédominance antérieure,(contrairement au cas précédent où le rétrécissement était semblable en avant et en arrière), s'accompagne des autres déformations de succion du pouce : préalvéolie supérieure(projetant les incisives supérieures en avant)etc....

2.- Ces deux types d'endoalvéolies ayant été isolés du cadre de l'endognathie, il reste encore trois types d'endognathies basale :

a) Dans le premier cas, il s'agit d'un type héréditaire, leptoprosope (toute la face est étroite), généralement dolichocéphale. Les maxillaires sont bien proportionnés par rapport à l'ensemble de la face, mais trop étroite pour une denture moyenne où grosse ; le manque de place prédomine dans la région incisive.

CHATEAU appelle ce type " endognathie constitutionnelle " pour exprimer que la pathogénie n'est pas véritablement morbide. Par contre l'endognathie peut être elle même la cause de respiration buccale, si l'épaisseur de la muqueuse ou le moindre défaut d'ordre cinématique s'y prête. On conçoit alors l'intérêt double des disjonctions.

b) Dans le second cas, le sujet a hérité d'un squelette sensiblement normal, mais d'une denture trop grosse pour lui, la macrodontie étant à prédominance incisive. Les complications respiratoires sont infiniment plus rares.

Dans chacun de ces deux tableaux, l'étude de la largeur d'arcade entre les centres des premières prémolaires supérieures et les centres des premières molaires supérieures révele que la proportion normale des indices de Pont (4/5) est respectée. il s'agit de variétés physiologiques et non morbides à l'origine de la dysharmonie.

c) Dans le troisième cas, au contraire, l'arcade maxillaire présente une forme en V. le palais se présente comme un dièdre à arête antérieure, le palais est plicaturé dans sa partie toute entière, l'endognathie est exclusivement antérieure (prémolaire - canine) tandis que la largeur inter-molaire est normale.

Un oeil exercé en soupconne le diagnostic dès avant l'ouverture de la bouche, car cette forme de maxillaire reproduit la forme générale de la face, en dièdre a arête antérieure, très large en arrière avec un diamètre bizygométrique important, très étroite en avant " en lame de couteau ".

Ce type isolé depuis peu par CHATEAU paraît lui même Tantôt héréditaire, tantôt d'origine morbide, ne représente pas plus de 5% des endognathies, mais les plus intéressantes, car le squelette nasal est bati sur le même type très étroit en avant; c'est " l'endognathie dièdre".

Connaissant maintenant bien les formes cliniques et pathogéniques des endognathies supérieures, il est possible de préciser les indications des disjonctions.

- la disjonction lente ou rapide, peut traiter avantageusement toutes les variétés d'endognathies. Son avantage essentiel est de constituer une assurance contre la récidive totale après traitement.

Elle s'impose donc dans les trois variétés d'endognathies basales :

- endognathie constitutionnelle,
- macrodontie à prédominance incisive,
- endognathie dièdre.

Elle s'impose particulièrement dans les 1er et 3ème variétés à cause des difficultés respiratoires si souvent associées.

Elle est l'indication de choix, même sans respiration buccale, dans la troisième variété, puisque l'endognathie dièdre est à prédominance antérieure et que justement la disjonction n'élargit surtout que la partie antérieure des maxillaires.

Dans les endoalvéolies, la disjonction peut être évitée et remplacée par l'expansion classique, plus facile à obtenir. En effet la stabilité peut être obtenue grâce à une rééducation de la déglutition. Mais cette rééducation n'est pas toujours obtenue, même par les kynésithérapeutes spécialisés; en particulier chez les suceurs de pouce, elle persiste longtemps après cette dernière habitude. L'échec de la rééducation est alors, même en cas d'endoalvéolie, une indication de la disjonction.

D'autre part, en cas d'endoalvéolie supérieure isolée, avec articulé molaire croisé unilatéralement ou bilatéralement, la disjonction rapide ne pose pas de problème de rupture d'articulé.

En dehors de l'endognathie supérieure, la disjonction inter-maxillaire peut rendre des services dans la plupart des cas d'encombrement dentaire, mais avec des résultats plus où moins heureux; c'est seulement après un examen orthopédique dento - facial sérieux qu'on juge de son opportunité.

b.) INDICATIONS RESPIRATOIRES.-

La disjonction présente un intérêt majeur dans certains

cas d'insuffisance respiratoire nasale et donne un sens thérapeutique médical à l'orthopédie dento - faciale.

L'endognathie supérieure fait en effet partie d'un sous développement transversal du massif facial, et ce sous développement concerne aussi bien l'étage nasal que l'étage buccal des maxillaires. L'arête nasale, les narines sont elles mêmes étroites; les ailes du nez peu développées traduisent l'insuffisance de la fonction respiratoire.

Le réflexe narinaire est aboli, c'est à dire qu'en serrant un instant délicatement les ailes du nez, on ne voit pas l'instant d'après apparaître une dilatation narinaire active compensatrice, comme normalement chez le respirateur nasal..

L'examen au miroir de Glatzel, les épreuves spirométriques, la diminution des périmètres thoraciques, confirment l'insuffisance respiratoire. Un test intéressant permet d'apprécier l'effort nécessité par la respiration : c'est la rhinomanométrie postérieure de BEYNES, qui, avec une canule reliée à un manomètre à eau, permet de mesurer la dépression inspiratoire et la surpression expiratoire.

CHASSIGNOL à montré la corrélation entre ces variations de pression respiratoire et l'endognathie (1956).

Un examen O.R.L. s'impose et si, en présence de certains de ces symptômes, on ne découvre pas un obstacle endo-nasal,il est sage de faire pratiquer un examen orthopédique dento - facial.

De même, il faudrait que cela devienne un réflexe pour le praticien de médecine générale de faire pratiquer un examen dento-facial en présence d'un enfant dont le développement physique et intellectuel est déficient, sans raison apparente, endocrinienne ou autre.

Et réciproquement, il serait anormal que l'orthopédiste facial ne pense pas, avant d'entreprendre un quelconque de ses traitements, à s'entourer de l'avis du rhinologiste et de celui du médecin traitant.

-IL RESTE A CHOISIR ENTRE DISJONCTION RAPIDE, ULTRA RAPIDE ET LENTE -

On choisit la forme rapide ou ultra rapide chaque fois qu'il y a insuffisance respiratoire nasale, parce que les disjonctions rapides sont à coup sûr des disjonctions. Les techniques permettant d'obtenir la disjonction lente obtiennent plus facilement l'expansion de la base apicale supérieure (intérêt orthodontique, pour la stabilité) mais moins sûrement la disjonction elle même.

La forme ultra - rapide est presque toujours préférable parce qu'elle fait gagner un temps appréciable au praticien et plus encore au patient et à sa famille. Mais elle n'a son maximum de chances de réussite qu'avant 12 ans. On peut donc la tenter chaque fois que le sujet n'est pas trop âgé, mais en faisant des réserves; en cas d'insuccès on pourra toujours terminer sous forme de disjonction rapide classique.

Ou bien, la chose est concevable, après rupture de la suture on peut refaire une anesthésie locale et faire une sorte de disjonction ultra rapide en deux temps.

De même dans les endognathies supérieures isolées sans endognathie inférieure et par conséquent avec articulé croisé d'un côté ou des deux côtés, la disjonction rapide ou ultra rapide est tentante sur le plan orthodontique.

Dans les autres cas la disjonction lente, plus facile à obtenir est suffisante notamment pour toutes les endognathies où endoalvéolies bi-maxillaires sans respiration buccale.

- T I T R E VIII -

- O B S E R V A T I O N S -

Nous donnerons pour illustrer ce travail,

- deux observations de disjonctions rapide classique (n° I et 2)

- deux observations de disjonctions ultra rapides (n° 3 et 4)

- deux observations de disjonctions lentes (n° 5 et 6)

- OBSERVATIONS N° I.-

Anne Marie P...., 11 ans, vient consulter le 1er décembre 1960 pour un encombrement incisif. Mais en l'examinant on est frappé par sa respiration buccale. On demande par conséquent dès la première séance un examen O.R.L. qui conclut à une rhinite atrophique et à une mauvaise perméabilité nasale, sans hypertrophie des adénoïdes ou des amygdales. Le rhinologiste se déclare partisan de la disjonction.

D'autre part, l'examen des radiographies des germes des dents à venir tous présents et assez gros, l'examen des moulages, de l'occlusion et de la téléradiographie de profil révèlent que le degré de macrodontie est trop important pour permettre d'espérer un traitement conservateur. Il est donc prévu que la disjonction rapide, après consolidation, sera complétée par l'extraction des premières prémolaires supérieures pour aligner la denture.

La disjonction elle même, début du traitement, n'aura lieu qu'à la fin de l'année scolaire, parce que la patiente habite loin et perdrait trop de temps pour ses études.

Un disjoncteur classique, sur 4 bagues (D.4,6, G.4,G.6) est fait, scellé le 28 juin 1961. L'activation commence le lendemain, en deux séances quotidiennes. Le troisième jour au matin la suture est rompue, une spatule écarte les incisives centrales supérieures l'une de l'autre.

Le 7 Juillet la disjonction est considérée comme satisfaisante : 4mm de diastème entre les incisives centrales. La patiente respire par le nez, bien plus aisément. L'examen O.R.L. constate l'expansion des fosses nasales.

Le 18 septembre après deux bons mois de vacances sans incident le raphé palatin est ossifié (radiographies en incidence de Belot). Le disjoncteur est enlevé et remplacé dès le lendemain par un appareil amovible.

Les extractions prévues (D.4, G.4.) n'ont lieu qu'en novembre, la patiente étant bien accoutumée à son appareil, et les axes inter dentaires étant rétablis grâce à la liberté laissée aux dents par la plaque palatine amovible.

La suite du traitement est une correction orthodontique banale. L'amélioration respiratoire se confirme et la santé de la patiente est excellente depuis la disjonction.

- DISJONCTION RAPIDE CLASSIQUE -

OBSERVATION N° 2.-

Anne Marie B..., 9 ans vient consulter le 29 septembre 1958 pour une prognathie mandibulaire.

On est frappé par l'étroitesse de son nez dont les narines sont fortement pincées. On note une endognathie supérieure importante avec supraclusion entrainant une prognathie fonctionnelle.

On apprend que l'enfant souffre de crises d'asthme depuis l'âge de six mois.

On demande un examen O.R.L. avec tomographies qui revèle que les fosses nasales sont étroites du fait d'une déviation de cloison.

Le médecin de famille de la patiente se déclare fortement partisan de la disjonction " ne serait-ce que du point de vue respiratoire ".

Un disjoncteur classique est scellé le 19 décembre 1958. L'activation commence le 22 décembre à raison de deux séances par jour. Le troisième jour la suture est rompue. On adjoint à partir de ce moment là une fronde portée la nuit qui permet grâce à l'élargissement rapide de l'arcade supérieure le saut de l'articulé pendant la période de la disjonction.

Le 3 janvier la disjonction apparaît satisfaisante, l'articulé antéro-postérieur est correct. L'enfant déclare respirer mieux. Un deuxième examen O.R.L. avec nouvelles tomographies révèle que les fosses nasales paraissent un peu plus larges. Sans disparaître complètement les crises d'asthme deviennent moins fréquentes.

Après examen radiographique (Belot) on retire le disjoncteur le 18 mars 1959 et on le remplace par un appareil amovible de contention.

- DISJONCTION ULTRA RAPIDE -

OBSERVATIONS N° 3.-

Jacques X.[illegible], 11ans, 29kgs, taille moyenne pour son âge, présente,

- une préalvéolie supérieure,
- une rétrognathie mandibulaire,
- une endognathie bi-maxillaire. Les indices de Pont en témoignent puisque l'arc incisif est de 33,5mm (macrodontie notable).

Normalement la distance inter prémolaire serait de 42mm

Normalement la distance inter molaire serait de 52,3mm

Il y a en fait 26mm entre les prémolaires,

34mm entre les molaires,

C'est dire que l'endognathie est d'une exceptionnelle intensité. D'ailleurs le patient présente un visage étroit, un nez étroit, il respire par la bouche et l'examen O.R.L. montre,

- des végétations adénoides et) à opérer à la fin du prin-
- des amygdales hypertrophiées) temps

Au point de vue phonation on note un sigmatisme léger.

Pour les raisons respiratoires, on décide de faire une disjonction rapide, et pour déranger le moins possible la famille (le patient est orphelin) on tente le 2I décembre 196I, après midi, la disjonction ultra rapide après prémédication calmante, sous anesthésie loco-régionale de l'épine nasale antérieure et du raphé médian, sans anesthésie rétro tubérositaire des maxillaires supérieurs.

Le vérin est activé en un quart d'heure de 2 tours complets (près de 2mm d'expansion) mais il est de plus en plus dur à activer. La fraise servant à l'activer se casse deux fois et on renonce à aller plus avant, après avoir gagné 2mm 1/2 d'expansion, en une heure environ, mais sans avoir eu la sensation de rompre la suture, sans avoir obtenu un diastème médian appréciable. Le patient, moyennant un comprimé d'aspirine, à passé une bonne soirée, une bonne nuit.

Le lendemain matin, surprise agréable, mais espérée car elle n'est pas rare dans les disjonctions rapides classiques, la suture est entièrement rompue, le vérin est facilement activé et la disjonction est terminée en 8 jours, obtenant 11mm d'écart tant au niveau du vérin que des prémolaires et des molaires.

L'amélioration respiratoire n'est pas appréciable immédiatement, puisqu'il reste à opérer les végétations adénoides, mais l'espace gagné est d'ores et déjà utilisable orthodontiquement.

OBSERVATIONS N° 4.-

Monique M..... 11 ans, bien développéephysiquement pour son âge, 1 mètre, 40 kgs, mais en retard mentalement, présentait :

1°) une endognathie supérieure extrême avec palais en dièdre, distance inter prémolaire 25mm,
molaire 37,2mm, soit une bonne dizaine de millimètre de moins que la moyenne, à cet âge, le palais en dièdre à arête antérieure était en relation avec la forme générale de la face, dièdre à arête antérieure.

2°) une latéro - déviation mandibulaire gauche, fonctionnelle avec articulé croisé à gauche,. La déglutition était normale. L'examen n'a pas révèlé d'anomalies verticales.

L'endoganthie s'accompagnait d'une respiration buccale, non améliorée par l'amygdalectomie, ni l'ablation des adénoides pratiqués à l'âge de 3 ans, en préventorium.

Elle était traduite par l'absence de réflexe narinaire et de ronflement nocturne. Elle était accompagnée d'une otite chronique droite gauche & 4 ans. L'examen O.R.L. (Dr. AGOSTINI)

La spiromètrie donne 2,4 litres d'expiration forcée.

La décision de disjonction à été prise à la fois à cause de ces indications d'ordre O.R.L. et parce qu'il s'agissait d'une endognathie bi-maxillaire, d'une extrême intensité et à prédominance antérieure.

Le disjoncteur est du type classique, avec des bagues 64/46, gouttières fenêtrées 65432/23456 en résine acrylique et ailerons recouvrant la moitié inférieur des faces latérales du palais. Le pas de vis du vérin est de 0,8MM par tour complet. L'appareil est scellé trois jours avant la disjonction. Contrôle radiographique en incidence de Belot.

Le temps de saignement est de 3,33, le temps de coagulation 13 minutes, ce qui est un peu excessif, mais par suite d'un retard de transmission la thérapeutique anti-hémorragique préventive n'est entreprise que juste avant la disjonction, le 22 février 1962.

Prémédication : 1cc de Nargénol
Anesthésie locale à la novocaine adrenalinée à 2% puis delcaine pour...
- injection sous l'épine nasale, superficielle puis profonde, par voie vestibulaire,
- puis injection traçante de proche en proche, tout le long de la voute palatine,
- enfin une injection vestibulaire profonde derrière chaque tubérosité, pour les sutures parygo tubérositaires.

Cinq minutes plus tard commençait le disjonction.

Les trois premiers tours de vérin correspondant comme dans les disjonctions rapides classiques à la mise en tension des articulations alvéolo -dentaires sont faciles.

Puis les trois suivants sont difficiles, ils correspondent vraiment à la rupture de la suture palatine.

Le huitième quart est plus doux, la rupture est réalisée car les incisives centrales qui se chevauchaient de 1mm se chevauchent à peine, et en introduisant une fine spatule entre elles, on obtient une très légére mobilité, tandis que les dents entre elles même n'ont pas de mobilité propre sur l'hémi maxillaire correspondant.

On continue a activer à raison d'un quart de tour environ par minute, le diastème médian se précise. Après le 17ème quart de tour, à la 17ème minute, la rotation nécessite de nouveau plus de force, du moins si on veut activer plus rapidement. Si au contraire on attend deux minutes, l'activation est facile.

A la 45ème minute, la patiente accuse à la fin d'un quart de tour d'activation une légère douleur sur le dos du nez, à l'union des maxillaires supérieurs avec les os propres du nez.

Mais en même temps, elle déclare, sans y être sollicitée, qu'elle à l'impression que son nez se débouche et, qu'elle n'a jamais aussi bien respiré de sa vie.

Elle ferme la bouche sans qu'on le lui demande, et c'est un fait nouveau.

On continue a activer, un peu moins rapidement, toutes les deux ou trois minutes pour éviter les douleurs, et on s'arrête à 7,2mm car la douleur à l'arête nasale devenait un peu désagréable, le résultat était bien suffisant et pour la patiente, il s'est écoulé 1h.25 depuis le début de l'activation. Ligature du vérin pour éviter un rétro - mouvement.

Le diastème central mesure alors 5,2mm, qui ajouté à 1mm de chevauchement d'origine, témoigne d'une disjonction de plus de 6mm.

Il ne faut pas oublier que les incisives centrales étaient indépendantes de l'appareil, et par conséquent ne peuvent être écartées que par le diastème inter-maxillaire. Une nouvelle radiographie incidence de Belot le confirment.

Les témoins (dont deux confrères Colombiens et un Mexicain) notent la différence des morphologies du nez et de l'étage moyen de la face, frappant en 1h.30 les molaires, les sinus sont plus saillants. Les deux narines respirent très largement. L'articulé croisé a fait place à une légère vestibulo clusion supérieure bi-latérale.

On mesure les diastèmes inter prémolaires et molaires qui sont devenus respectivement, à notre surprise, 34 et 46mm, soit 9mm environ d'élargissement, contre 7,2 au vérin. Cette différence s'explique par le fait que la résistance des maxillaires, dans la disjonction, est en haut et en arrière, d'ou rayon plus grand au niveau des couronnes dentaires qu'au niveau du vérin, qui a agi comme un levier.

La patiente qui a été très sage, sauf au moment de l'injection de nargénol, accuse un peu de céphalée et de fatigue.

La patiente, a passé une bonne nuit et n'a pas ronflé pour la première fois depuis longtemps. Excellent état local.

On active une dernière fois le vérin de 1mm. On n'avait pas pu la veille aller jusqu'au bout de sa course et c'est chose faite maintenant.

Le vérin est bloqué définitivement. Les suites sont excellentes. Les incisives commencent à s'aligner spontanément.

- OBSERVATIONS N° 5 -

(Observation historique, disjonction lente) de J.M. CHATEAU (père)

Jean L.... I5ans 1/2, est un apprenti en prothèse dentaire, assez chétif, apathique, 37kgs,500 pour 1m,50.

Localement, il présente :

- une endognathie bi-maxillaire,
- une pro-alvéolie supérieure,
- une rétrognathie mandibulaire,
- une infragnathie molaire.

Son nez, son arête nasale, ses narines sont étroits, il respire constamment par la bouche. Il a été opéré quatre ans auparavant des amygdales et végétations adenoides.

Il est examiné par le pédiatre (Dr. P. GRENET) l'O.R.L. et présenté en janvier 1962 avant traitement à la Société de Stomatologie par le Dr. J.M. CHATEAU qui prend le risque d'annoncer qu'avant un an cet enfant serait transformé du point de vue local et général.

L'appareillage original fixe de type disjoncteur comporte deux gouttières de surélévation, afin de corriger l'infragnathie molaire, des ailerons palatins (ce sont les premiers sur appareil fixe) pour favoriser l'expansion palatine haute, des ailerons inférieurs du côté lingual, pour entrainer dans l'expansion les dents inférieures.

Le vérin est activé deux fois par semaine, et donne 2mm par mois d'expansion pendant 4 mois, soit 8mm en tout.

Dès le 2ème mois la respiration nasale commence à s'établir la nuit, elle est permanente dès le 4ème mois - (6mm d'expansion) -

Au huitième mois l'enfant est de nouveau présenté à la Société de Stomatologie, entièrement transformé.

- réduction des dysmorphoses,
- respiration nasale permanente, périmètre thoracique passé de 77 à 8I cm en inspiration et de 74 à 76 cm en expiration.

Le poids, stationnaire depuis plusieurs années passe progressivement de 37,500 kgs en mars à 47,850 en novembre et 5I kgs au bout d'un an. Autrement dit cet enfant a gagné en un an plus du tiers de son poids initial. La taille également fixe depuis plusieurs années, passe de 1m,50 à 1m,63. La vitalité de cet apprenti augmente, sa cyphose s'atténue, tout cela sans aucun changement de régime.

Si J.M. CHATEAU a pris le risque de cette expérience publique, en montrant, fait exceptionnel, le patient avant traitement, c'est parce qu'il considérait que le pari était gagné d'avance; autrement dit, ce n'est pas une observation choisie après coup comme favorable, mais prise à priori au hasard entre beaucoup d'autres.

- C O N C L U S I O N S -

Un certain nombre de conclusions peuvent être tirées de ce court travail, nous ne retiendrons que les suivantes :

A.) L'endognathie maxillaire supérieure est assez fréquente et peut provoquer chez l'enfant de nombreux troubles locaux, régionaux et généraux qui intéressent l'Oto Rhinolaryngologiste ainsi que le médecin et le chirurgien spécialisés en clinique infantile.

Tout l'organisme et son développement sont plus où moins sous sa dépendance tant au point de vue physique qu'intellectuel et morphologique.

Les différentes thérapeutiques régionales où générales peuvent en subir l'influence néfaste et devenir inactive totalement où partiellement.

B.) L'endognathie supérieure obstrue les voies aériennes supérieures et l'enfant est alors un respirateur buccal, ce qui favorise l'éclosion de troubles oto-rhinolaryngologique, trophiques, irritatifs et infectieux.

La capacité respiratoire est diminuée, l'enfant manque d'oxygène et tout son organisme en subit les conséquences, y compris son coeur qui est obligé d'augmenter son travail.

La mastication et l'assimilation enfin sont parfois profondément perturbées.

C.) La disjonction de la suture médio - palatine fait disparaitre tous ces ennuis.

Elle peut être lente, en plusieurs mois, rapide en une semaine ou ultra rapide en deux heures environ.

Dans les deux derniers cas, l'enfant est immédiatement transformé, beaucoup de troubles disparaissent d'eux mêmes et les différentes thérapeutiques reprennent rapidement toute leur efficacité.

D.) En un mot nous pensons que l'endognathie et les disjonctions ne doivent jamais être oubliées en clinique infantile.

Vu, Le Président de Thèse :
Professeur FEVRE

Vu, le Doyen de la Faculté :
Léon BINET

Vu et permis d'imprimer
Le Recteur de l'Académie de PARIS :
J. ROCHE

- B I B L I O G R A P H I E -

ANGELL (E.H.) - Treatment of irregularity of the permanent or. adult teeth.
The Dental Cosmos (Philadelphia),1,1859-1860, n°IO, pages 540-544, n° 11, pages 599-600.

BOOY..... - a) précise que l'on ne doit pas pratiquer de disjonction dans le but d'éviter les hasards des extractions.
b) traitement limité par la possibilité qu'aurait la mandibule pour s'adapter à son nouvel engrénement avec le maxillaire supérieur.

BROWN (G.V.II.) - The application of orthodontia principles to the prevention of nasal diseases.
The dental Cosmos, 1903, n° IO, pages 765-775 (Philadelphia), XLV.

BROWN (G.V.II.) - The pathologic and therapeutic possibilities of upper maxillary contraction and expansion.
The Dental Cosmos (Philadelphia), XLV,19I4, n° 2, pages 137 - 154.

CHARLET (Robert)- La correction de l'obstruction nasale par l'orthodontie.
Le Lab. et le Progrès dentaire réunis, (Paris)19I3, n° 42, pages 335-336.

CRYER (M.H.)..- The influence exerced by the dental arches in regard to respiration and general healt. Items of interest (New-York), XXXV,I9I3,N°3, pages 189-208. Dis.n°2, pages 106-115.

DEAN .....- The influence of the nose of widening the palatale arch.
Dental Cosmos (Philadelphia),1909,n°I2, page 1224.

DEBBANE.....- Etude historique et cephalométrique de l'effet de la disjonction.
Americain J. of orthodontics,44,1887,1958.

DE COSTER.....- L'insuffisance maxillo-nasale. Son traitement par l'expansion squelettique.
Journées Médicales de Bruxelles, juin 1906.

DENZER.....- The size of the infantile palate.
The interm. Journal of Ortho, or Surg. and Radiog. (Saint Louis), VIII,1922,n°8, pages 5I0-5I5.

DERICHSWEILER...- Deutsche Zahnarztliche zeitschrift,n°ii, juin 1954, pages 59-18 - Monaco 1954 -(Gaumennahterweiterung)

DEWEY (Martin).- Development of the maxillary with reference to opening the median suture.
Items of interest (New-York), 19I3, pages 182-208. Dis..,Pages 2I7 - 282.

DEWEY (Martin).- Changes of the nasal and oral cavity as a result of orthodontic treatment.
The interm. Journal of Orth. od Surg. and Radio, 1924, pages 23 à 33. Discuss..,pages 34-37.

DEWEY (Martin).-Bone development as a result of mechanical force. Report of further treatment in attempting the opening of the intermaxillary suture in animals. Items of interest (New York),XXXVI,19I4, n° 6, pages 420-432.

DEWEY (Martin).-Etiology and Orthondontic treatment of some types of deflected nasal septum.
Int. Journal of Orthod. or. surg. and Radio,19I6, page 358.

DOUMENGE.....- Configuration de la voute palatine dans ses rapports avec les déformations de la cloison nasale.
Annales des Maladies de l'oreille, du larynx, du nez et du pharynx (Paris),XLII,1923,n°II, pages 1057-1168.

DU PASQUIER.....- La perméabilité nasale chez les enfants, son importance respiratoire, sa mesure, son amélioration.
La médecine (Paris),7ème année, n°II, aout 1926, pages 860-86I.

FAUCONNIER (M.A.).- Etude de la Morphologie Maxillo-faciale et des méthodes appliquées à la réduction de ses irrégulatités.
Thèse Médecine (Paris), G. Delmas, Bordeaux,19I5.

FLEXER (G.).....- L'esthétique et l'harmonie de la face et ses restaurations,1925.

FRANCIS(Jean).....- Extension des maxillaires et expansion des arcades dentaires par les appareils amovibles à plaques.
Communication au Congrès de Reims, aout 1927.
L'Odontologie, 15 octobre 1927, 27ème année, n°I9, vol. XXXVIII, pages 295-308.

FREY (L.).....- Rachitisme.Maxillaires et dents.
La Revue de Stomatologie (Paris), février 1927,pages 19I-224.

GERLACH.....- ..-Fort der kiefer orth. 243 - 1954-
-Eos 266 - 1956 the apicale bose epter rapid spnading of maxillary.Cones.

GODDART(C.L.).....-Séparation of the superior maxillar at the symphysis.
The dental Cosmos(Philadel.);I893,n°9, page 88I.

GRIFFIN.....-Traitement de l'obstruction nasale chronique par subluxation de l'articulation vomero - maxillaire.
Austriatian Dj.3,107, 1958.

GROBLER.....-Journal of the dental Association of south africa, n° 9, 15 septembre 1959, page 347-353.

HASKIN.....- The relief of nasal obstruction by orthodontia, a plea for early recognition and correction of faulty maxillary development.
The Dental Digest (New York), XIX,19I3,n°9,pages 533-538.

HAWLEY (C.A.)....- The determination of the normal arch and its application to orthodontia.
The Dental Cosmos (Philadel.),XLVII,I905,n°5,pages 54I-552.

HERTEL.....- Minerva stomatologica, n°3, aout, septembre 1952, page 194 -202 - en Italien, Traite de la disjonction lente.

HINDER (W.S.)....- Quick expansion of the upper and lower arch.
Dental Science Journal of Australia (Sydney)1.., 192I, pages 10-11.

HOPWELL (Smith)... The jaws in health and diseases.
Record,XXXIII,19I3,pages 452-453.

HORNE..... Expérience sur l'ouverture de la suture palatine.
Trans European orthodontic Society 1956.

HUET (Emile)....-Traitement de l'insuffisance du développement frontal du maxillaire supérieur par la disjonction de la symphyse.
l'Odontologie, Vol. LXIV, 30 avril 1926, p. 207-2I7.

HUET (Emile).....Plaidoyer en faveur de la disjonction de la symphyse.
Communication présentée à la Société d'Orthopédie Dento-faciale, le 22 mai 1925.
La Province Dentaire (Lyon) Vol.XV,1925,n°4,pages 209-2I7.

IZART (G.).....Utilisation de la méthode physiologique par exercices musculaires (Méthode de Rogers) pour le traitement des déformations maxillo-faciales.
"La Revue de Stomatologie (Paris) XXIV,1922,n°7, pages 385-409.

JOHNSON(A.L.).....Orthodontia respiration schield.
The Dental Cosmos (Philadel),19I6, page 375.

KETCHAM (A.H.).... Treatment by Orthodontist supplementing that by rhinologist.
The Dental Cosmos (Philadel) LIV 19I2, pages 13I2-132I.

KINGSLEY (N.W.) Irrégularities.
Johnst. dent. (Miscellany) I.I874,pages 172-177.

LANDSBERGER (R.)L'élargissement du plancher nasal par l'extension des maxillaires.
Le Lab. et le Prog. dent. réunis (Paris) VI, 1909, n°I0, pages 178-184.

LANDSBERGER (R.)..... Modifications anatomiques des tissus osseux du palais et traitement orthopédique des maxillaires.
Le Lab. et le Prog. dent. réunis (Paris) VI,1909, n°23, pages 429-435.

LEDOUBLE (F.A.)..... Variation des os de la face de l'homme et leur signification.
La Gazette Médicale du Centre, 1er janvier 1906,P. 1 à 13.

LOHNBERG..... Sur le traitement de la respiration par la bouche par l'extension du palais, d'après Schroder de Cassel.
Deutsche Medizinische Wochenschrift,1906,n°I8

LUSCHER.....Expériences on widering the median maxillary sutuse
EOS 279 - 1956

MANES..... Relaciones entre rinologia y ortodoncia.
L aOdontologia (Madrid) XXIX,1920, pages 457-473, n°I2, p. 497-5I9.

MANES.....Correcion de estenosis nasales por procedimientos ortondontios.
Revista de Odontologia (Saragoza) III,1923,n°26, pages 568-5I7.

MARFAN..... Le rachitisme dans ses rapports avec la déformation ogivale de la voûte palatine et l'hypertrophie chronique du tissu lymphóide du pharynx.
Semaine Médicale (Paris) septembre 1907, pages 445-449.

MARONNEAUD..... Revue stomatologie mars 1949 p.I7 à 122.

MESNARD..... Thèse Paris 1928 - Traitement de l'Imperméabilité nasale et redressement de la cloison chez l'enfant par disjonction brusque des os maxillaires supérieurs.

MONSON (G.S.)..... Constricted vaults.
The Dental Cosmos (Philadel) XL I898,n°II, pages 9I4-920.

NIKOLIC..... Revue serbe de Stomatologie n° S 6 octobre - décembre 1959 - page 9 à 16.

NOGUE (R.)..... Traitement de l'obstruction nasale par l'écartement rapide des os maxillaires supérieurs.
Archives de stomatologie (Paris) XII,19II,n°I2 pages 185-I89.

PONT (A.).....Diagnostic et traitement de la voûte ogivale.
La Revue de Stomatologie (Paris) XXIII,I92I,n°6 pages 325-329.

PULLEN (H.A.)..... Expansion of the dental arch, and opening the maxillary suture in relation to the development of the internal and external face.
The Dental Cosmos (Philadel) LIV,19I2,pages 509-528.

QUINTERA..... Disjonction de la symphyse du maxillaire supérieur.
P.O.S. 275 - 1950-

ROBIN (P.)..... Le respirateur buccal. Son traitement. Sa guérison.
La Semaine Dentaire (Paris) IV I922, n°22 pages 540-543.

ROBIN (P.)..... Les irrégularités dento-facio-craniennes. Leur traitement par la méthode eumorphique. Prècis du retentissement de ce traitement sur le développement normal de la santé générale chez les enfants.
La Semaine dentaire (Paris) 1922, n°48, pages 1084-1097, n° 49, pages 1110-II2I.

ROBIN (P.).....Eumorphie.
Bulletin de l'Association syndicale des dentistes de Bourgogne et de Franche-Comté, n°4, octobre 1926, pages460-469.

ROY..... Odontologie mai juin 1945, pages 27 à 34.

RUSSI..... Les anomalies de la conformation du maxillaire et de la cloison nasale chez les adénoïdiens.
La thérapeutique Dentaire, 5° année, n° 48, pages 22-25.

TALBOT (W.O.)..... Enpanding the dental arch.
Texas dental Journal Dallas XXXV,I9I7,n°I pages 3.6.

THORNE..... Svensk tandlakase tidskrift n° 4 1958 p. I75-196.

VILLAIN (G.)..... Les appareils expanseurs en orthodontie. Rapport au Congrès de Reims, aout 1907.

WHITE (I.D.)..... Expanding the jaws.
The Dental Cosmos (Philadel)1, 1859-60,n°6, pages 28I-282.

WILLIS (F.M.)..... Rapid separation of the superior maxillary bones to relieve deflected nasal septum and contracted nares.
The Dental Cosmas (Philadel) L111,19II, n°7, pages 784-786.

WORMS..... Insuffisance respiratoire nasale.
Rapport au Congrès d'Oto-Rhino-Laryngologie de 1927, Société Française O.R.L. Tome XI, lère partie, pages 99.272.

WRIGHT (G.H.)..... A group of diformities of the nasal respiratory tracts coincident with dental irregularities.A new instrument for comparative mesurement.
The Dental Cosmos (Philadel). LIV,19I2, n°3 pages 26I-268.

RUBIN (H.A.)..... Expansion of the dental arch, and opening the maxillary suture in relation to the development of the internal and external face.
The Dental Cosmos (Philadel) LIV,1912,pages 504-528.

QUINTERA..... Disjonction de la symphyse du maxillaire supérieur P.O.S.[illegible] - 1950.

ROBIN (P.)..... Le respirateur buccal. Son traitement. Sa guérison.
La Semaine Dentaire (Paris) IV 1922, n°22 pages 540-543.

ROBIN (P.)..... Les irrégularités dento-facio-craniennes. Leur traitement par la méthode eumorphique. Précis du retentissement de ce traitement sur le développement normal de la santé générale chez les enfants.
La Semaine dentaire (Paris) 1922, n°48, pages 1084-1097, n° 49, pages 1110-1121.

ROBIN (P.)..... Eumorphie.
Bulletin de l'Association syndicale des dentistes de Bourgogne et de Franche-Comté, n°4, octobre 1926, pages 460-469.

ROY..... Odontologie mai juin 1945, pages 27 à 34.

RUSSI..... Les anomalies de la conformation du maxillaire et de la cloison nasale chez les adénoïdiens.
La thérapeutique Dentaire, 6e année, n° 45, pages 22-25.

TALBOT (W.O.)..... Expanding the dental arch.
Texas dental Journal Dallas XXXV,1917,n°1 pages 3.

THORNE..... Svensk tandlakase tidskrift n° 4 [illegible] p. 175-196.

VILLAIN (G.)..... Les appareils expanseurs en orthodontie. Rapport au Congrès de Reims, août 1907.

WHITE (I.D.)..... Expanding the jaws.
The Dental Cosmos (Philadel)1, 1859-60,n°6, pages 281-282.

WILLIS (F.M.)..... Rapid separation of the superior maxillary bones to relieve deflected nasal septum and constricted dorsum.
The Dental Cosmos (Philadel) LIII,1911, n°7, pages 784-785.

WORMS..... Insuffisance respiratoire nasale.
Rapport au Congrès d'Oto-Rhino-Laryngologie de 1925, Société Française O.R.L. Tome XI, 1ère partie, pages 99-272.

WRIGHT (S.H.)..... A group of difformities of the nasal respiratory tracts coincident with dental irregularities. A new instrument for comparative measurement.
The Dental Cosmos (Philadel). LIV,1912, n°4 pages 261-265.